



دانشگاه علوم پزشکی و خدمات بهداشتی، درمانی کرمانشاه  
دانشکده دندانپزشکی

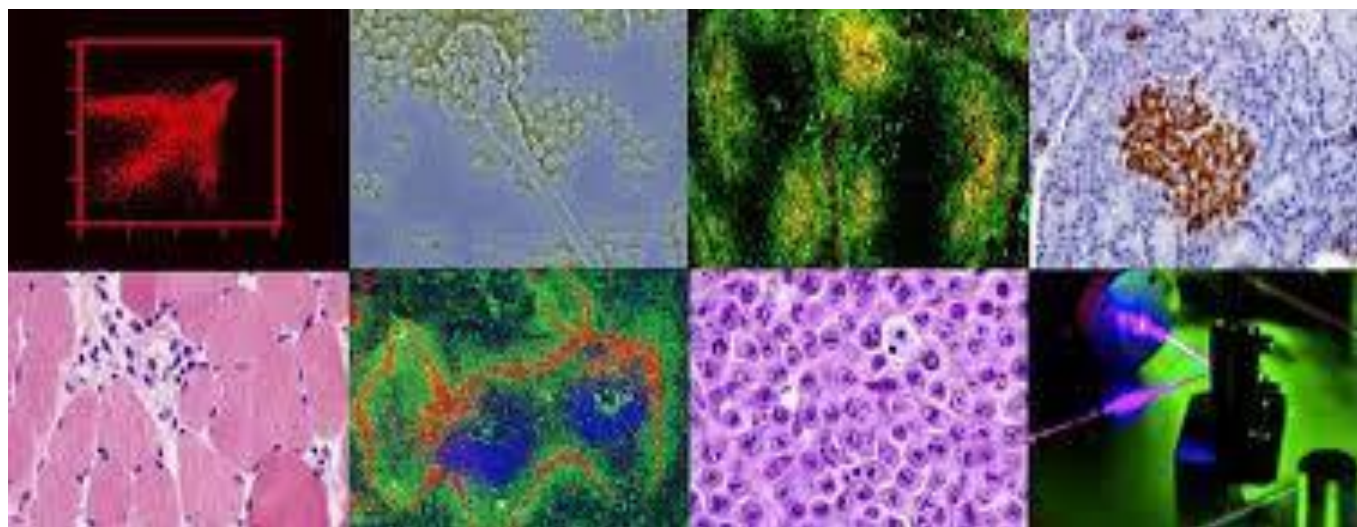
## Log book

بخش آسیب شناسی دهان، فک و صورت

دکتر عرفانه امینی

آسیب شناسی دهان، فک و صورت عملی ۱

نیمسال اول ۱۴۰۱-۱۴۰۲



دانشجو:

شماره دانشجویی:

ورودی سال:

## منابع اصلی

Oral and Maxillofacial Pathology Neville 4th Edition

Color Atlas of Oral and Maxillofacial Disease Neville 2019

Color Atlas of Oral Disease: Clinical and Pathologic Correlations Cawson, Wolfe

## منابع جهت مطالعه بیشتر

Ten Cate's Oral Histology, Nanci

بارم بندی نمره ی درس آسیب شناسی دهان، فک و صورت عملی (۱۱ واحد)

۱	حضور همیشگی و فعال در جلسات
۲	ارائه ی ضایعه ی پاتولوژی بر اساس رفرنس
۴	ارائه ی بیمار (case presentation)
۵	کامل کردن log book
۸	امتحان نهائی

موارد زیر با کسر نمره همراه است

-۱	نپوشیدن روپوش سفید در هنگام حضور در بخش
-۱	حضور با تاخیر در کلاس
-۱	غیبت موجه
-۱۰	وارد کردن آسیب به تجهیزات و لام های پاتولوژی

## جلسه ی اول:

اهداف:

- آشنایی با رشته ی پاتولوژی و دامنه ی کاری آزمایشگاه پاتولوژی
- نحوه ی تعامل و ارسال نمونه به آزمایشگاه پاتولوژی
- آشنایی مقدماتی با انواع میکروسکوپ
- آشنایی با روش استفاده و نگهداری از میکروسکوپ های نوری
- آشنایی با آماده سازی نمونه ها، رنگ آمیزی و تهیه ی لام میکروسکوپی

Arm  
Fine Focus  
Objective Lens  
On/Off Switch  
Slide Holder

Ocular Lens  
Condenser  
Diopter Adjustment  
Base  
Nose Piece

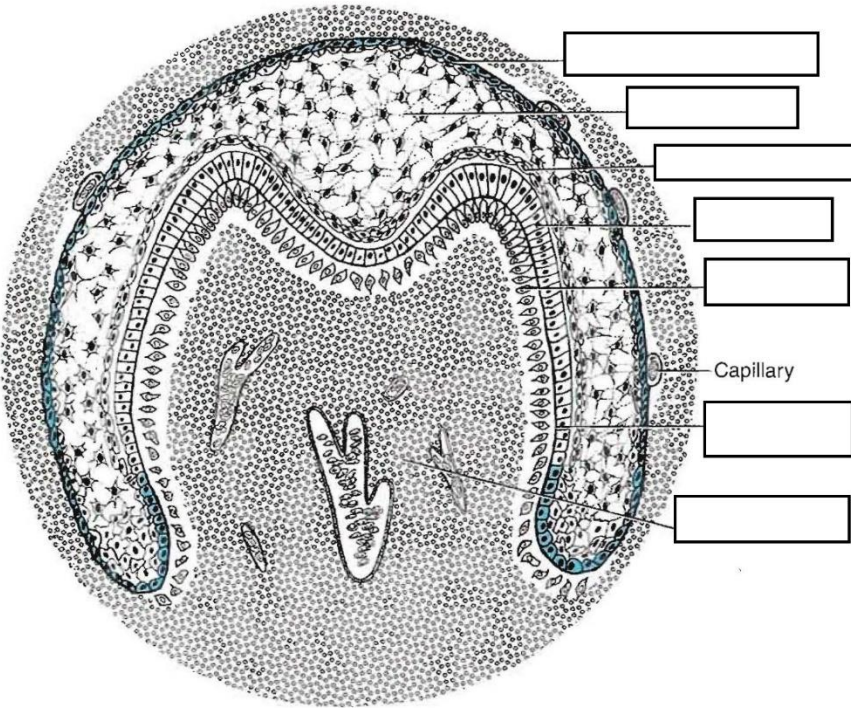
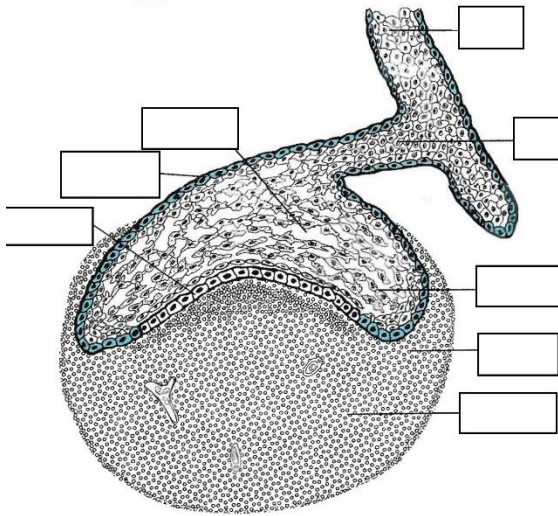
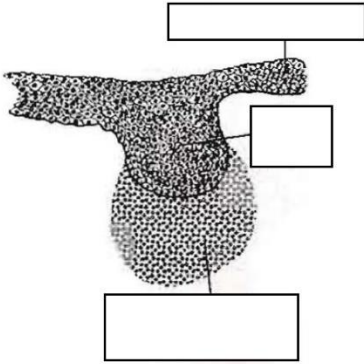
Coarse Focus  
Light Source  
Stage  
Iris Diaphragm

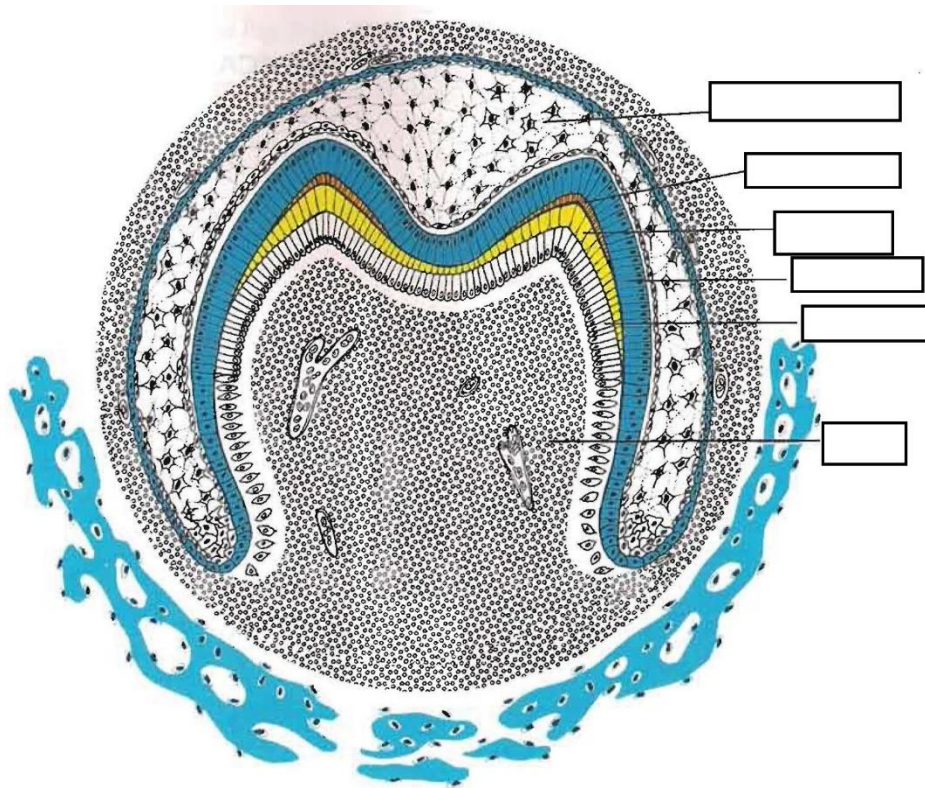
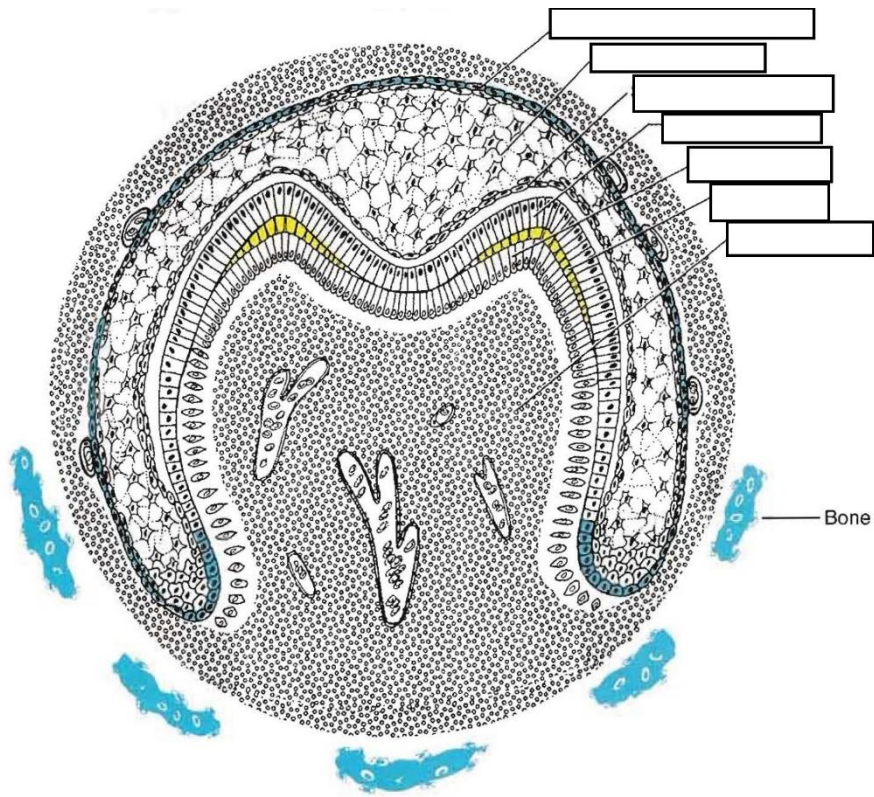
## Anatomy of a Microscope



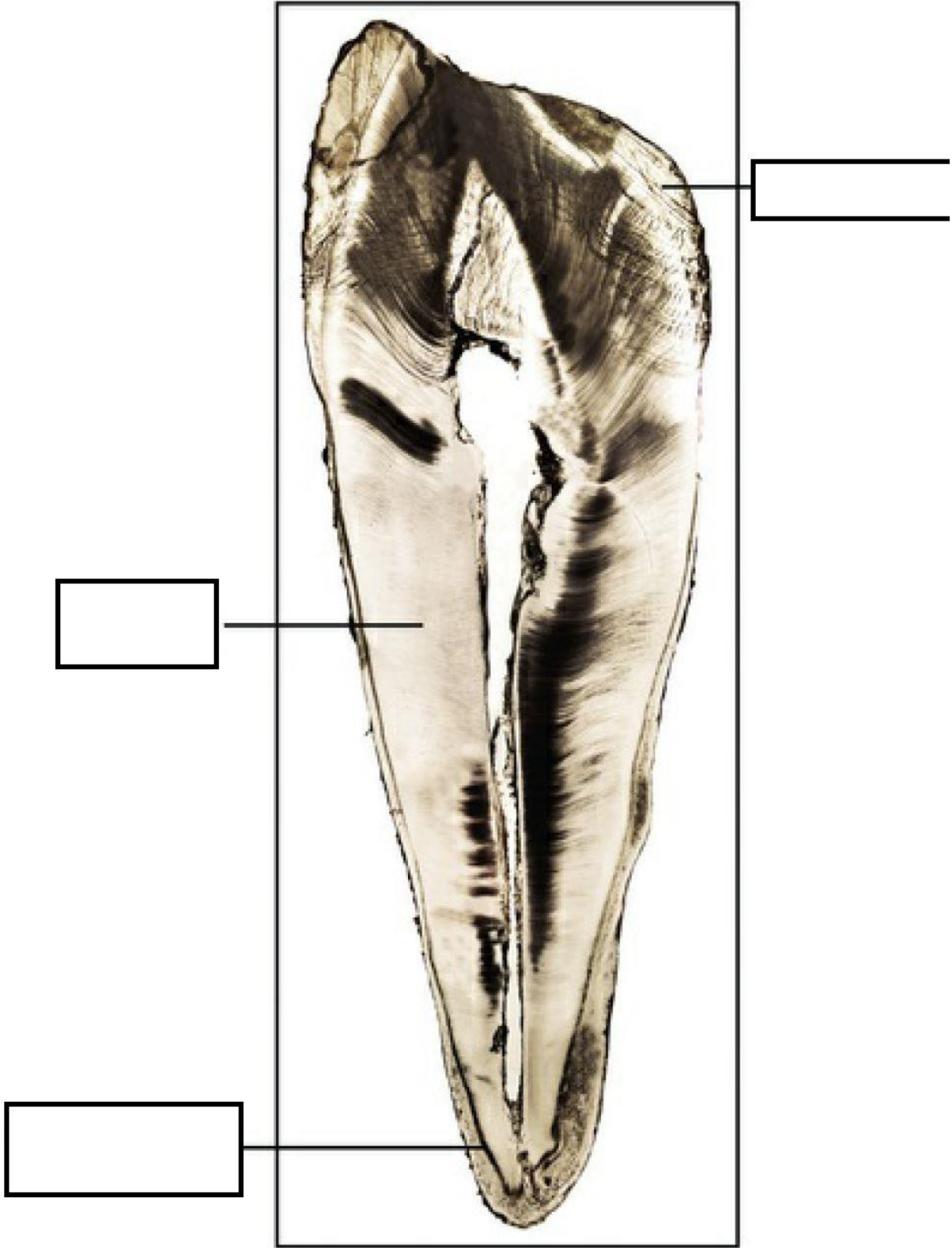
جلسه دوم مروری بر بافت شناسی اختصاصی

جوانه دندان (tooth development) 



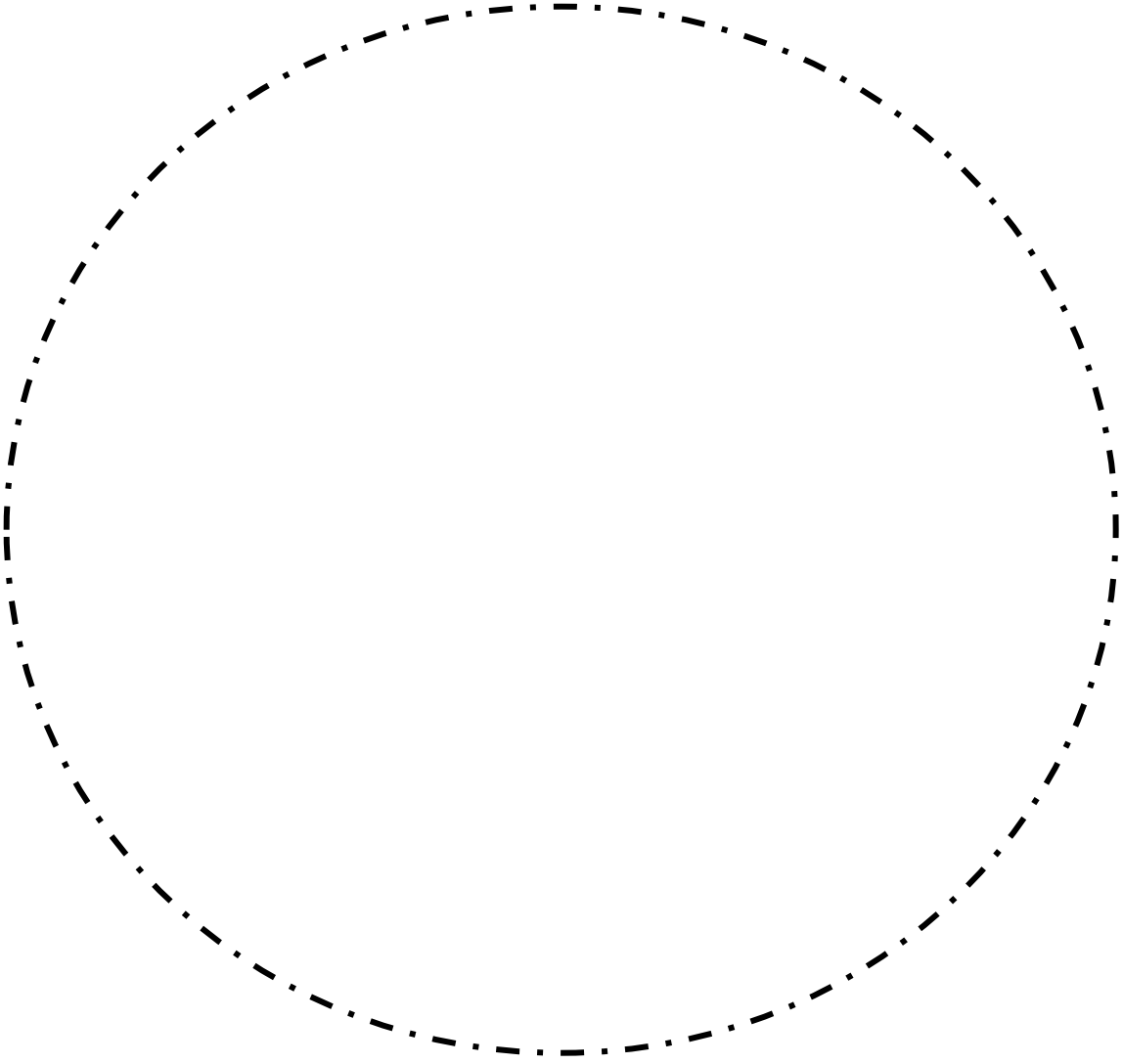


مينا (Enamel)




عاج و پالپ (dentin and pulp)

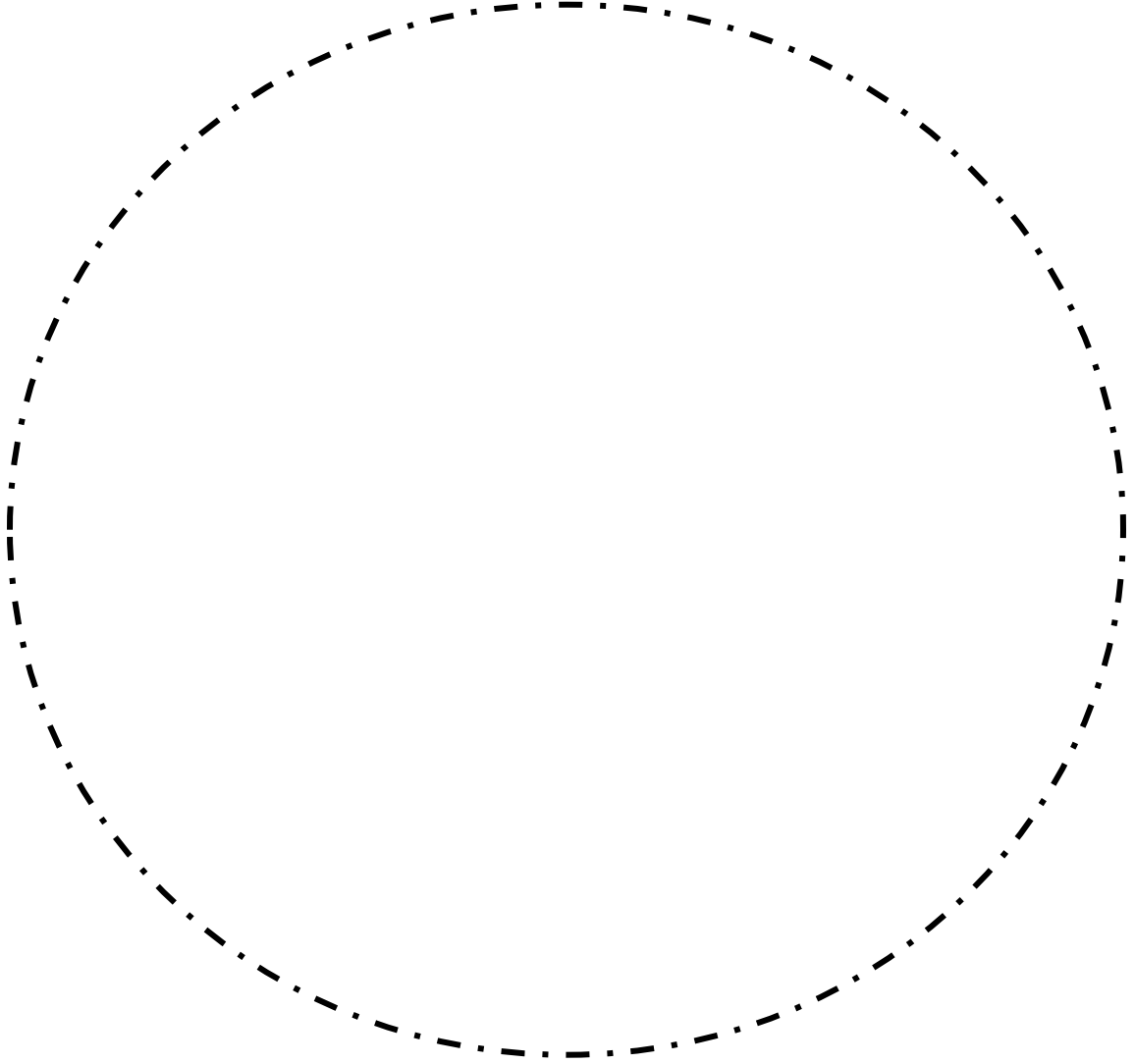
پریودونشیوم (periodontium)



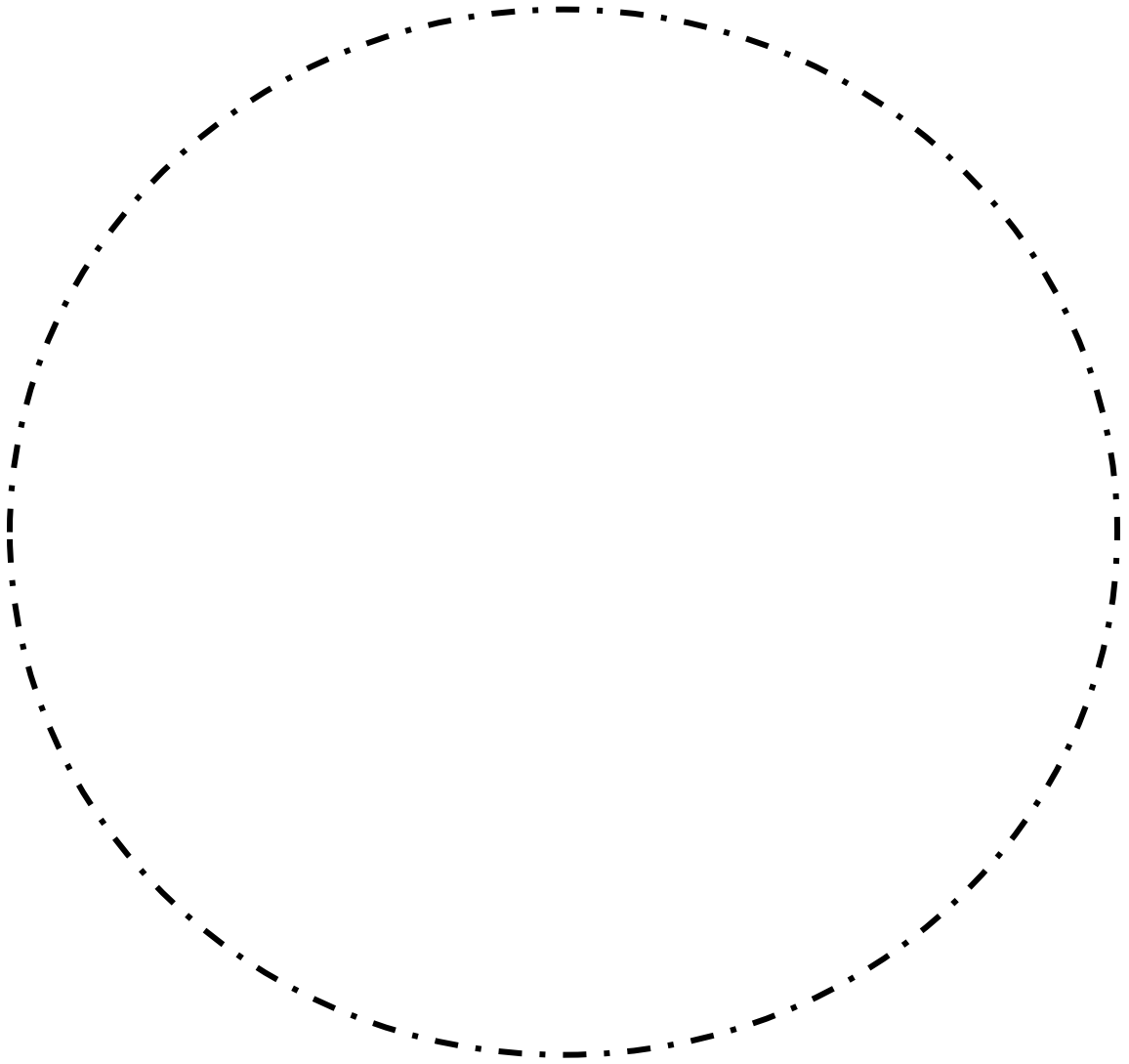


جلسه سوم بیماری های پالپ و پری اپیکال

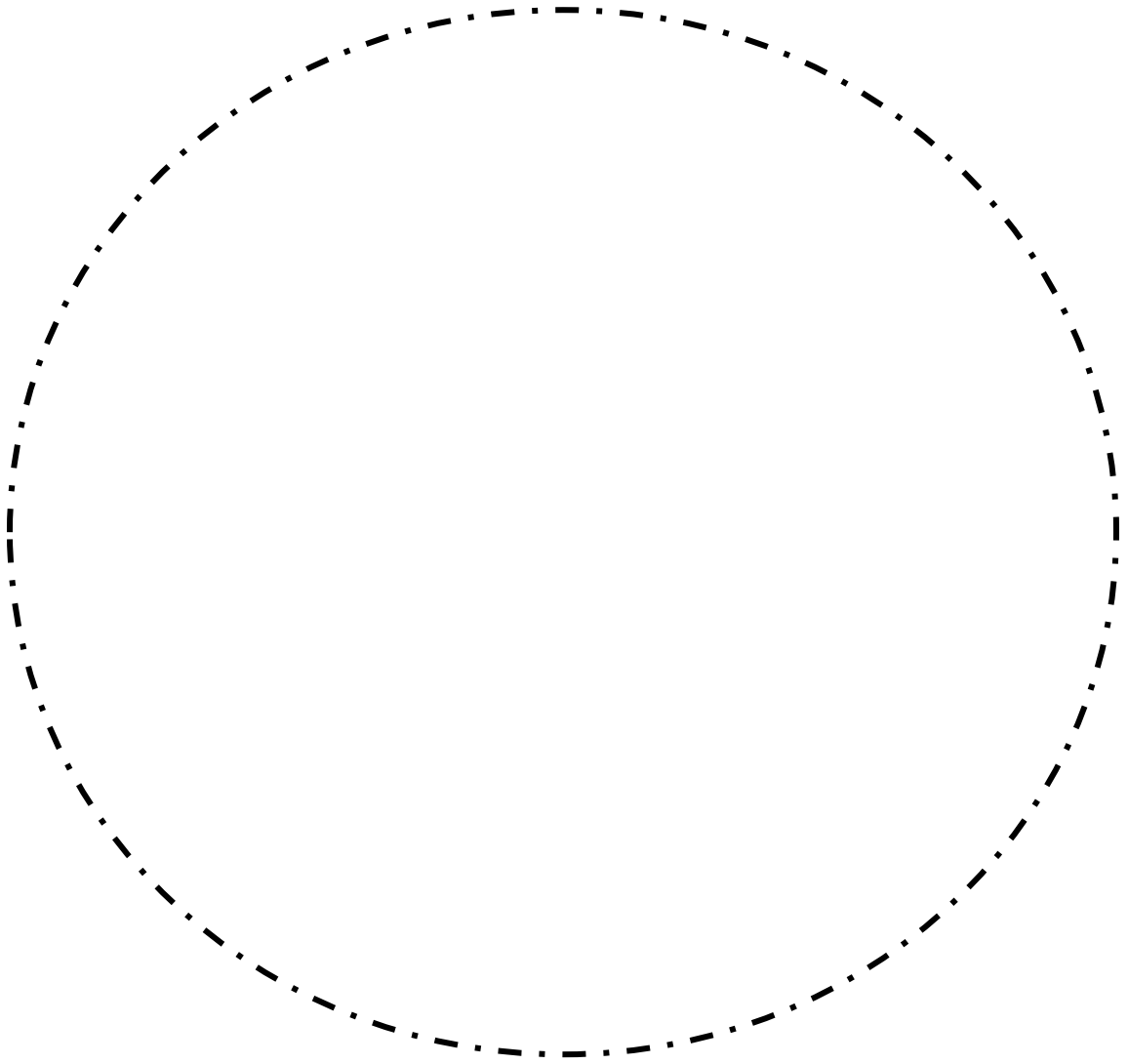
کیست رادیکولار (Radicular cyst) 




گرانولوم پری آپیکال (periapical granuloma) 🌈

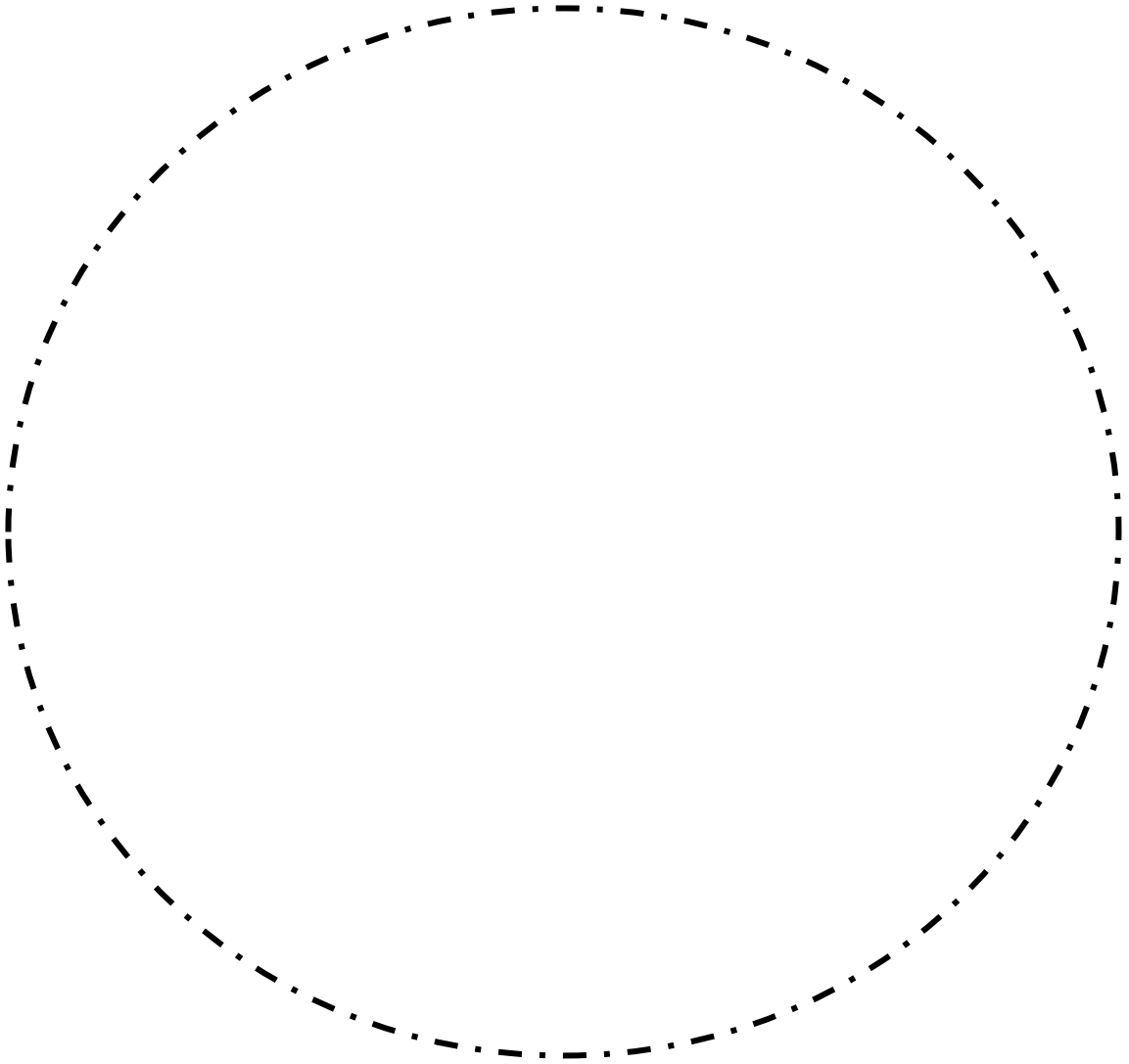



استئومیلیت (osteomyelitis) 

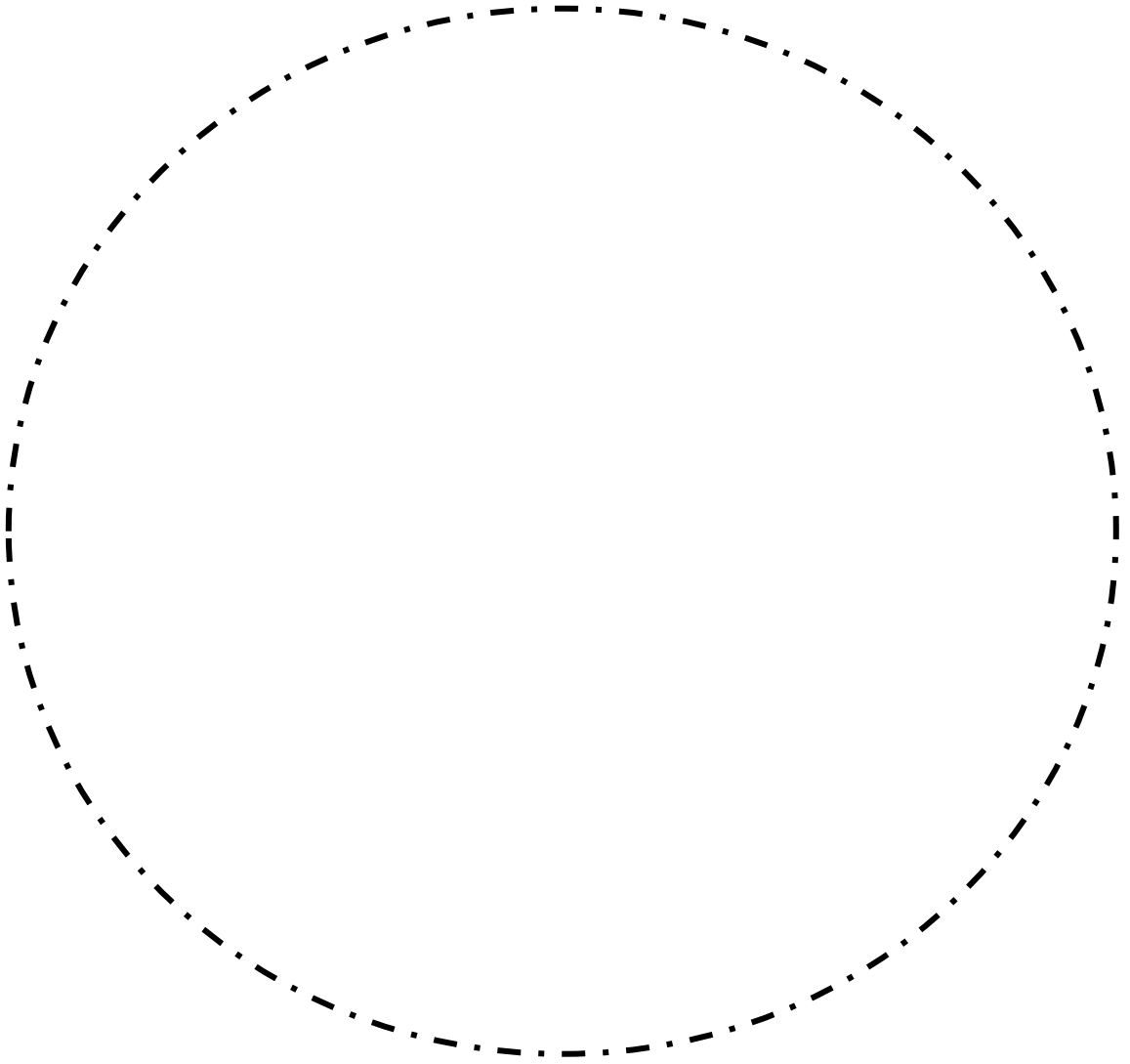



جلسه چهارم کیست های تکاملی غیر ادنتوژنیک

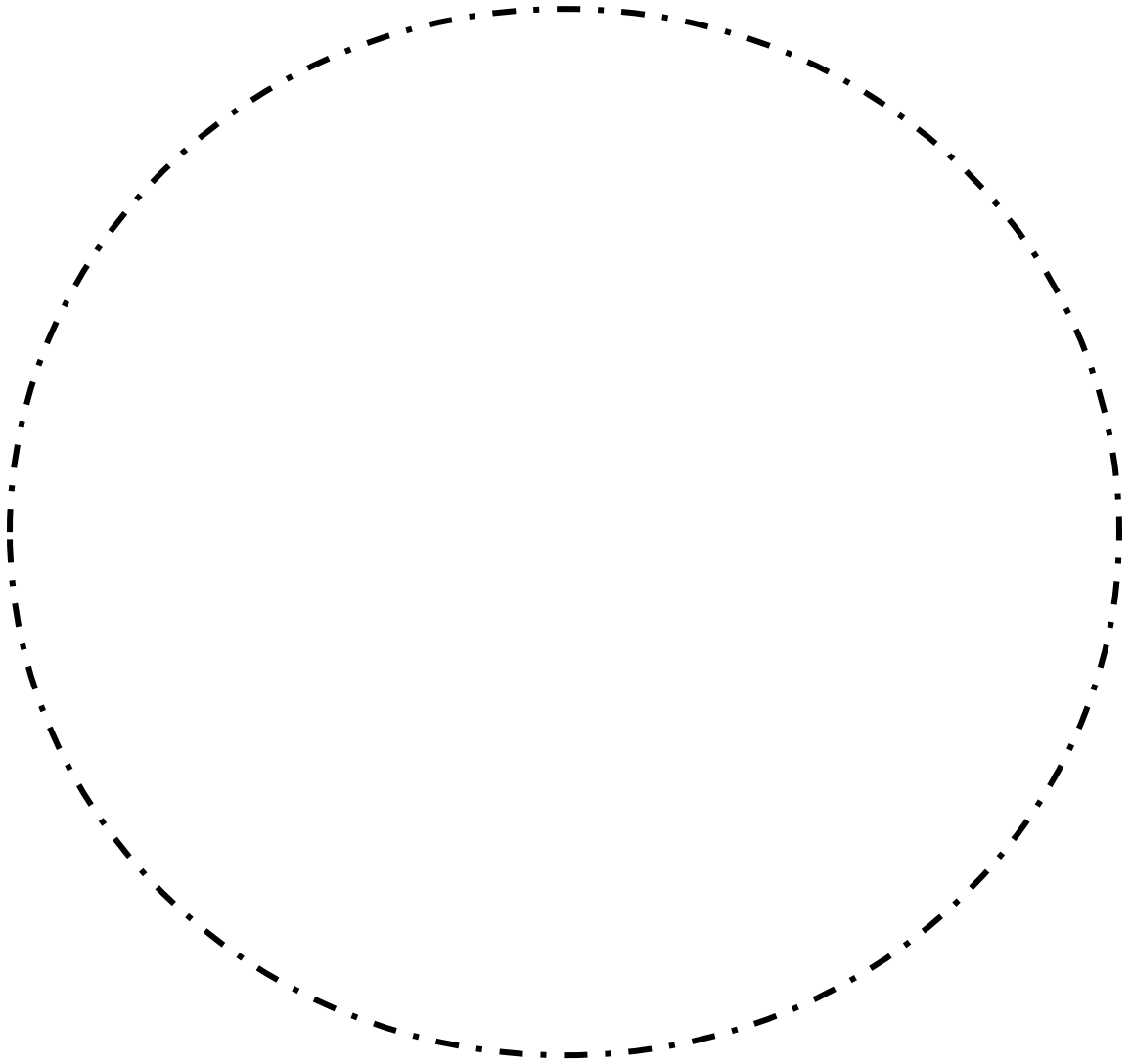
اپیدرموئید کیست (epidermoid cyst) 



درموئيد كيسٲٲ (dermoid cyst) 

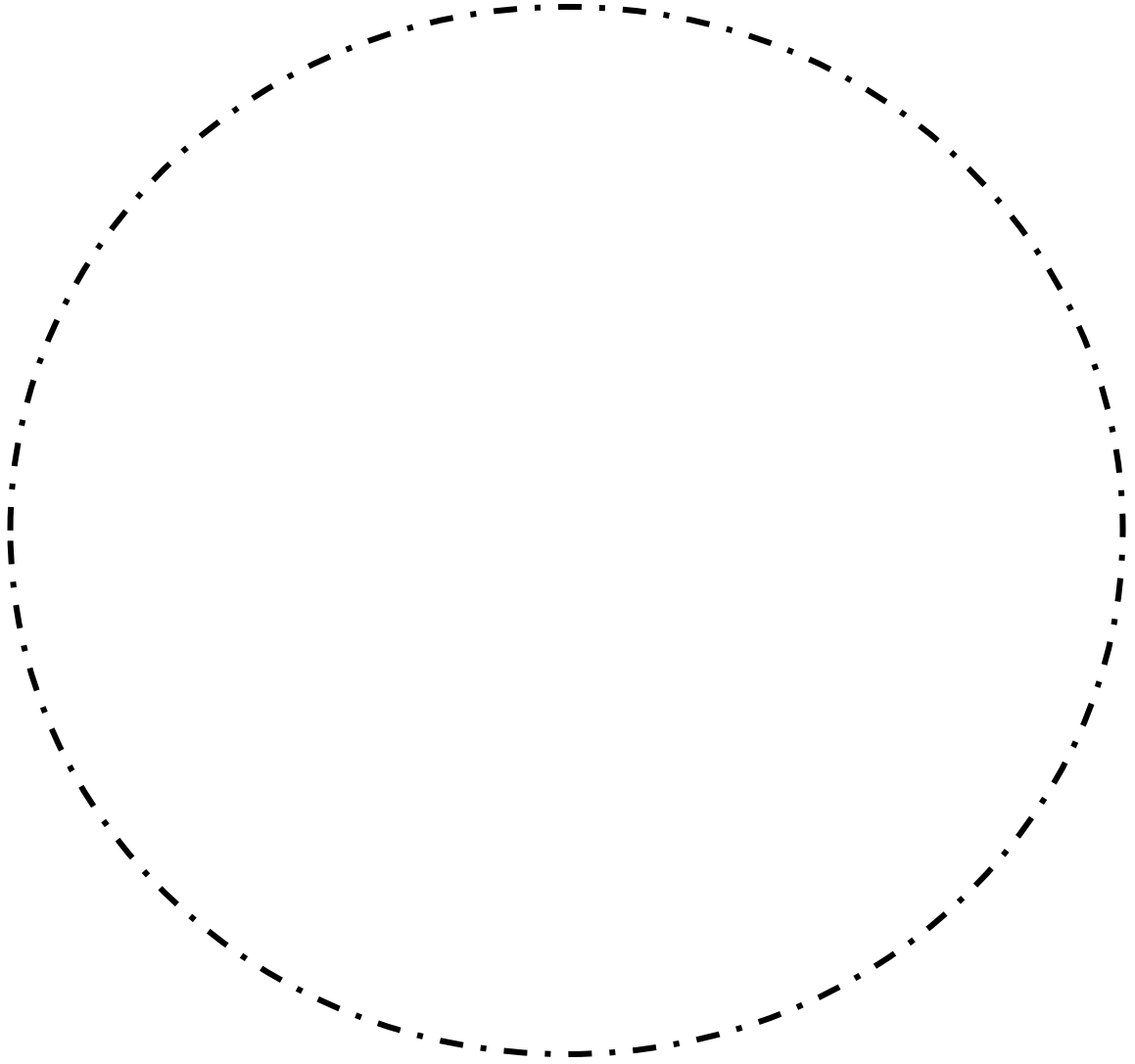


نازوپالاتین داکت کیست (nasopalatine duct cyst) 

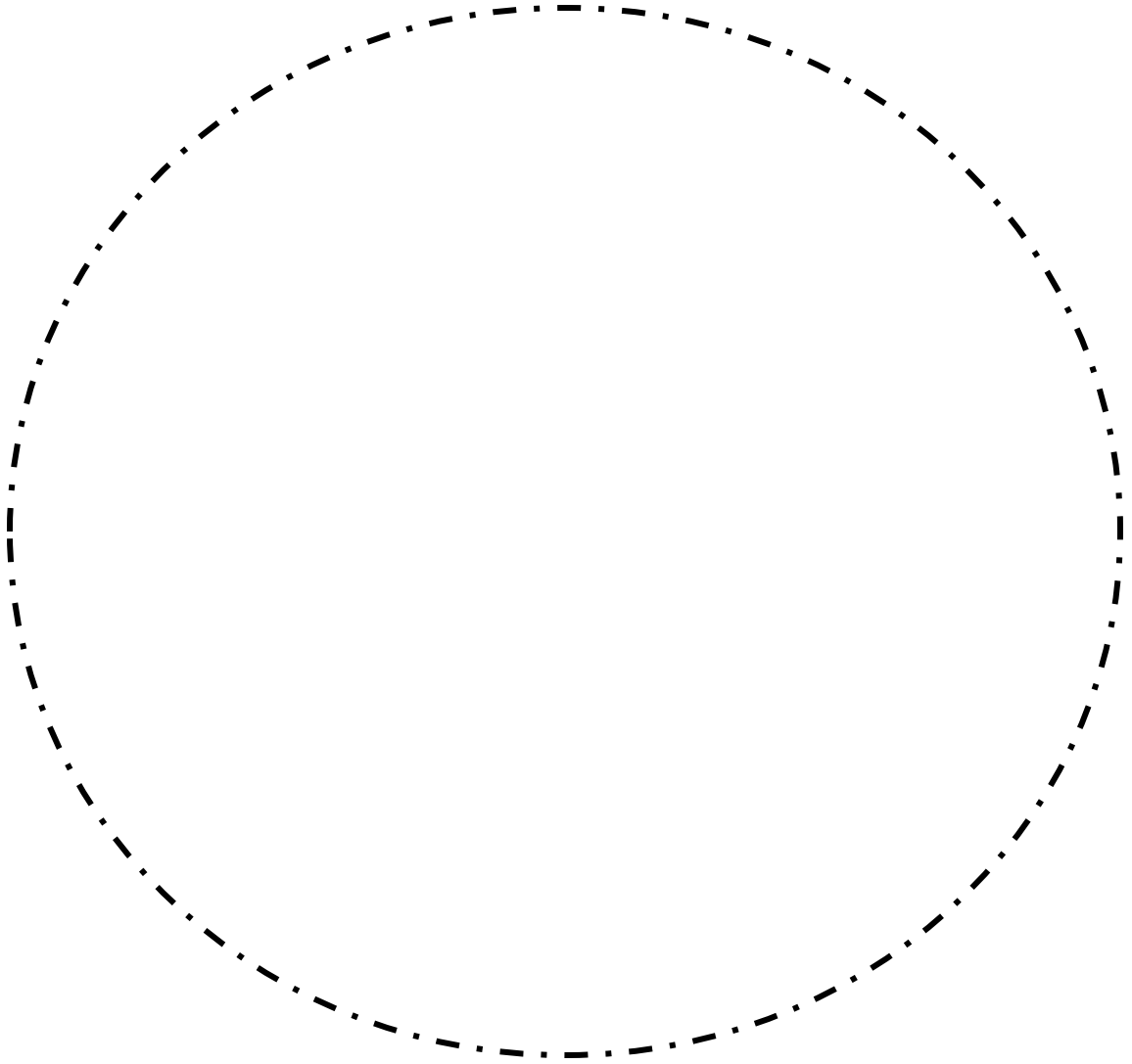


جلسه ی پنجم کیست های ادنتوژنیک

ادنتوژنیک کراتوکیست (keratocystic odontogenic tumor)

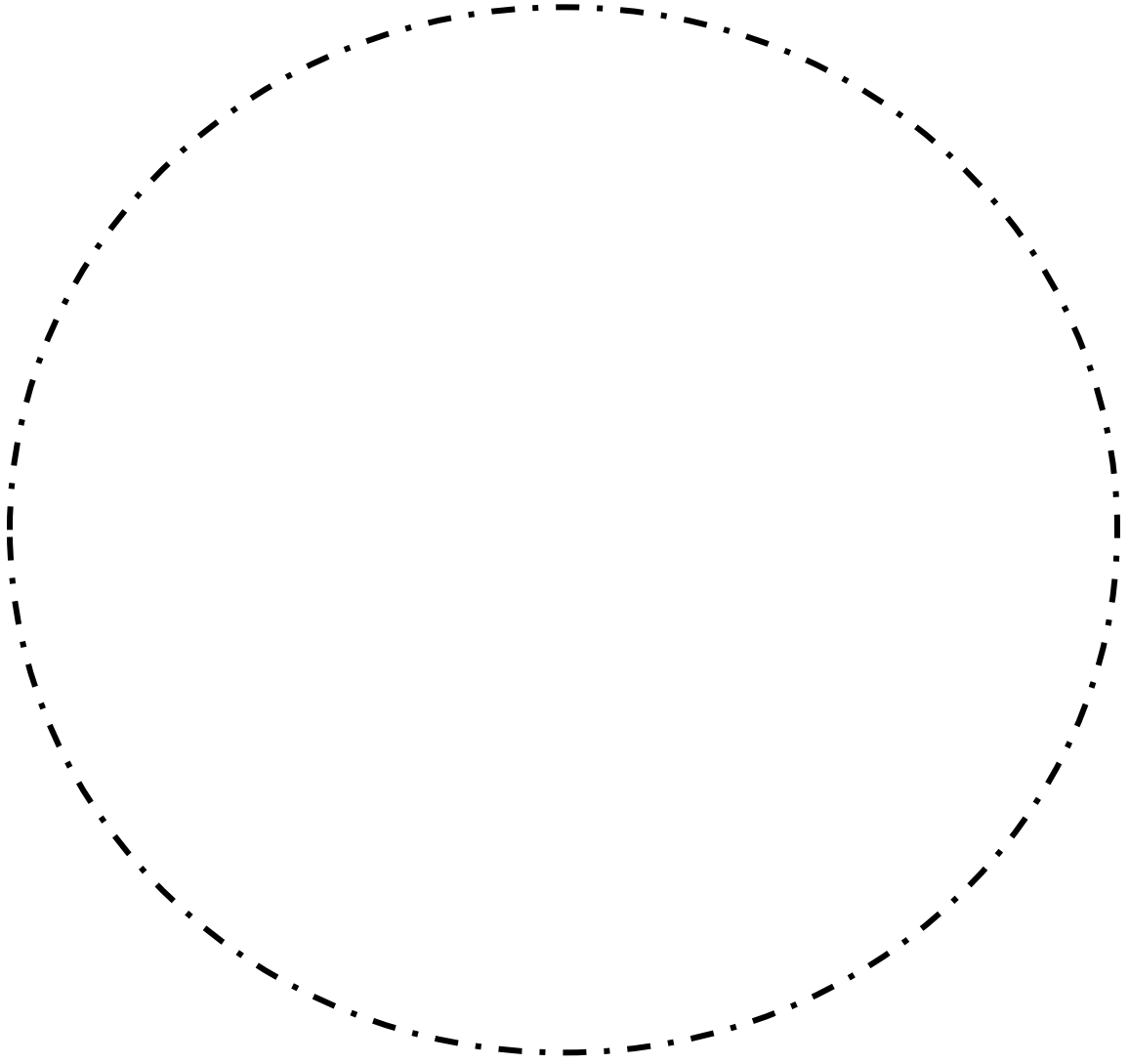


کلسیفاینگ ادنتوژنیک کیست (Calcifying odontogenic cyst)







کیست دنتی ژروس



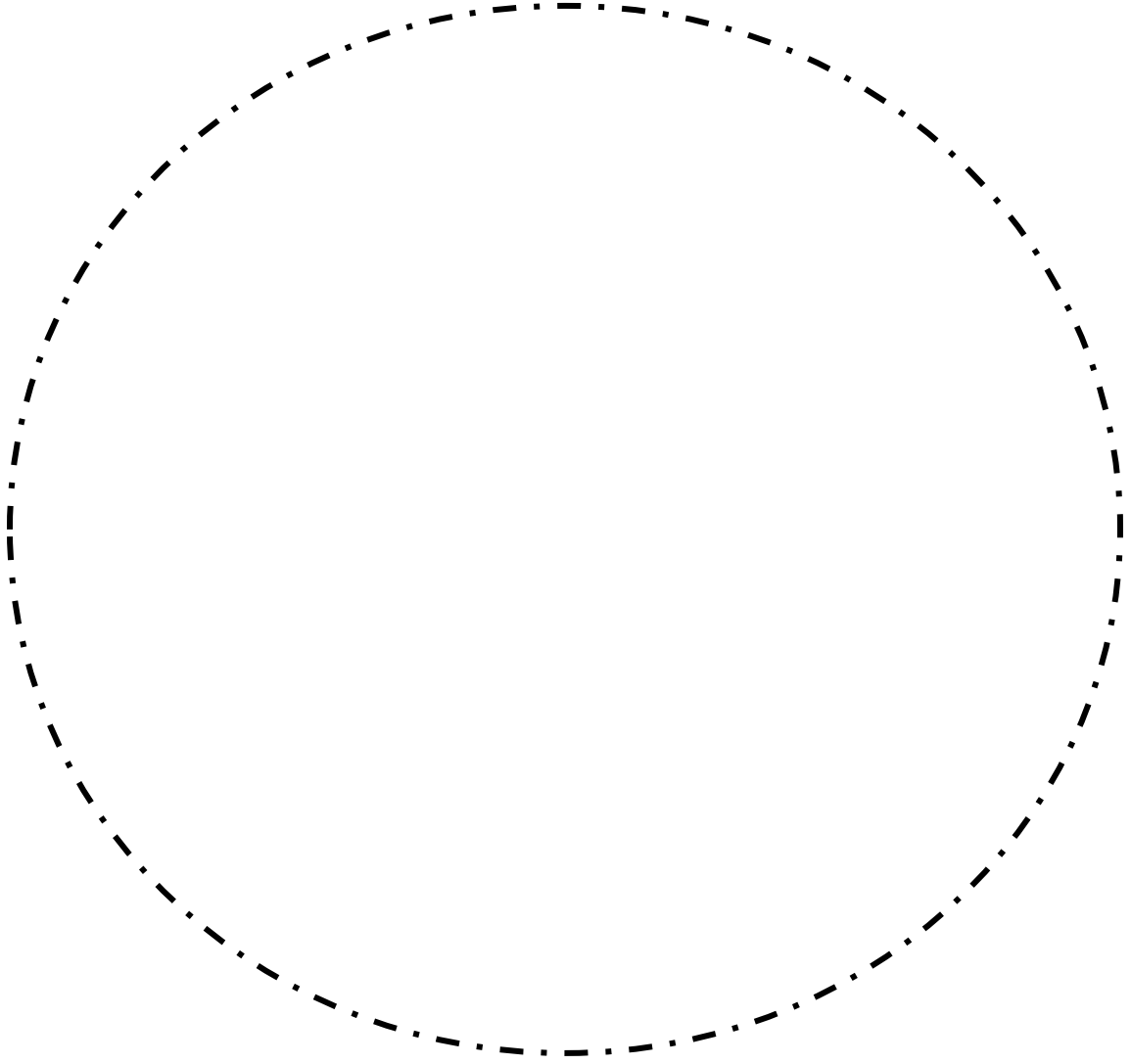
# جلسه ششم تومور های ادنتوژنیک

خانواده ی آملوبلاستوما 

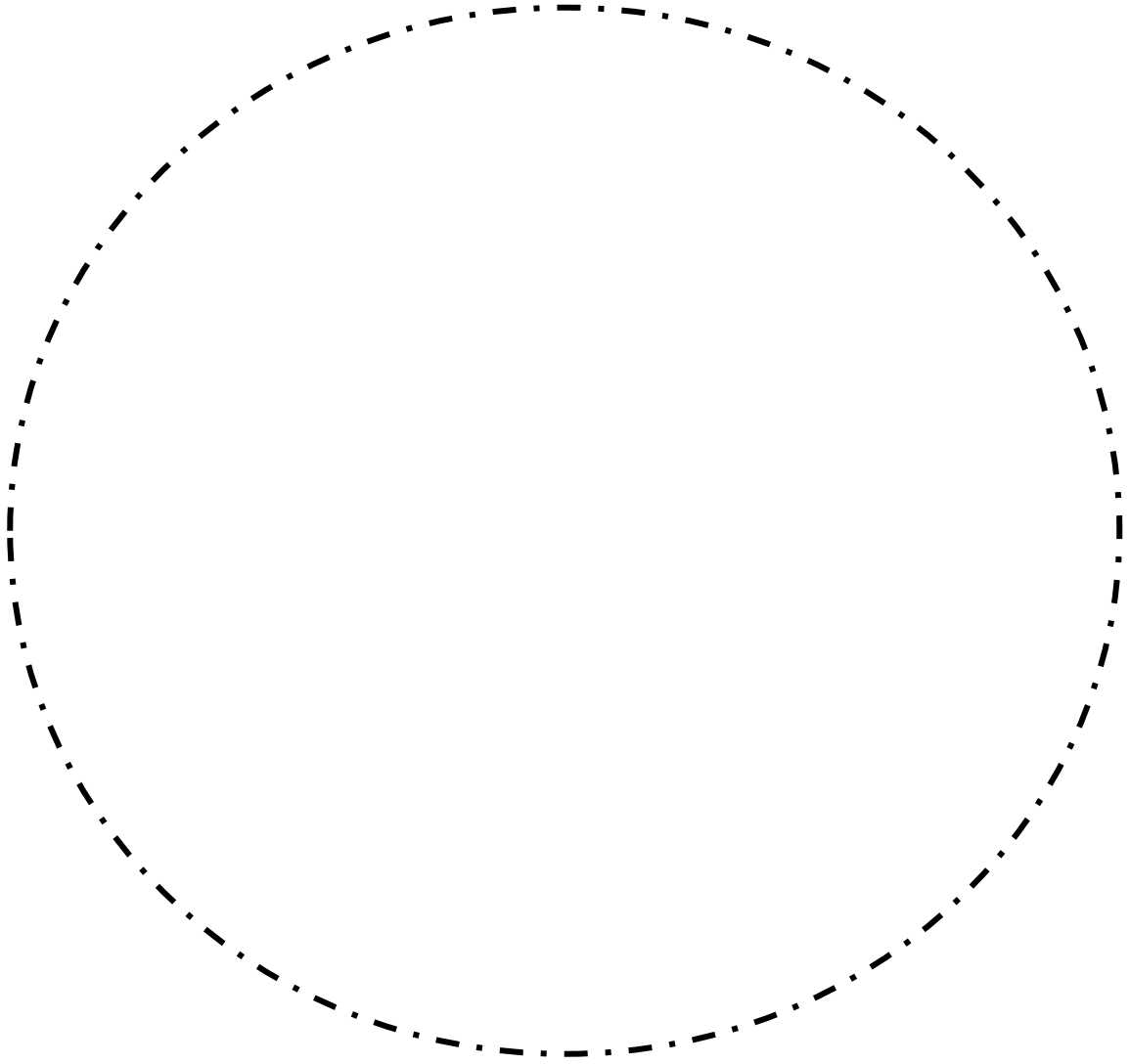


جلسه هفتم تومور های ادنتوژنیک

پیندبورگ (Calcifying epithelial odontogenic cyst) 

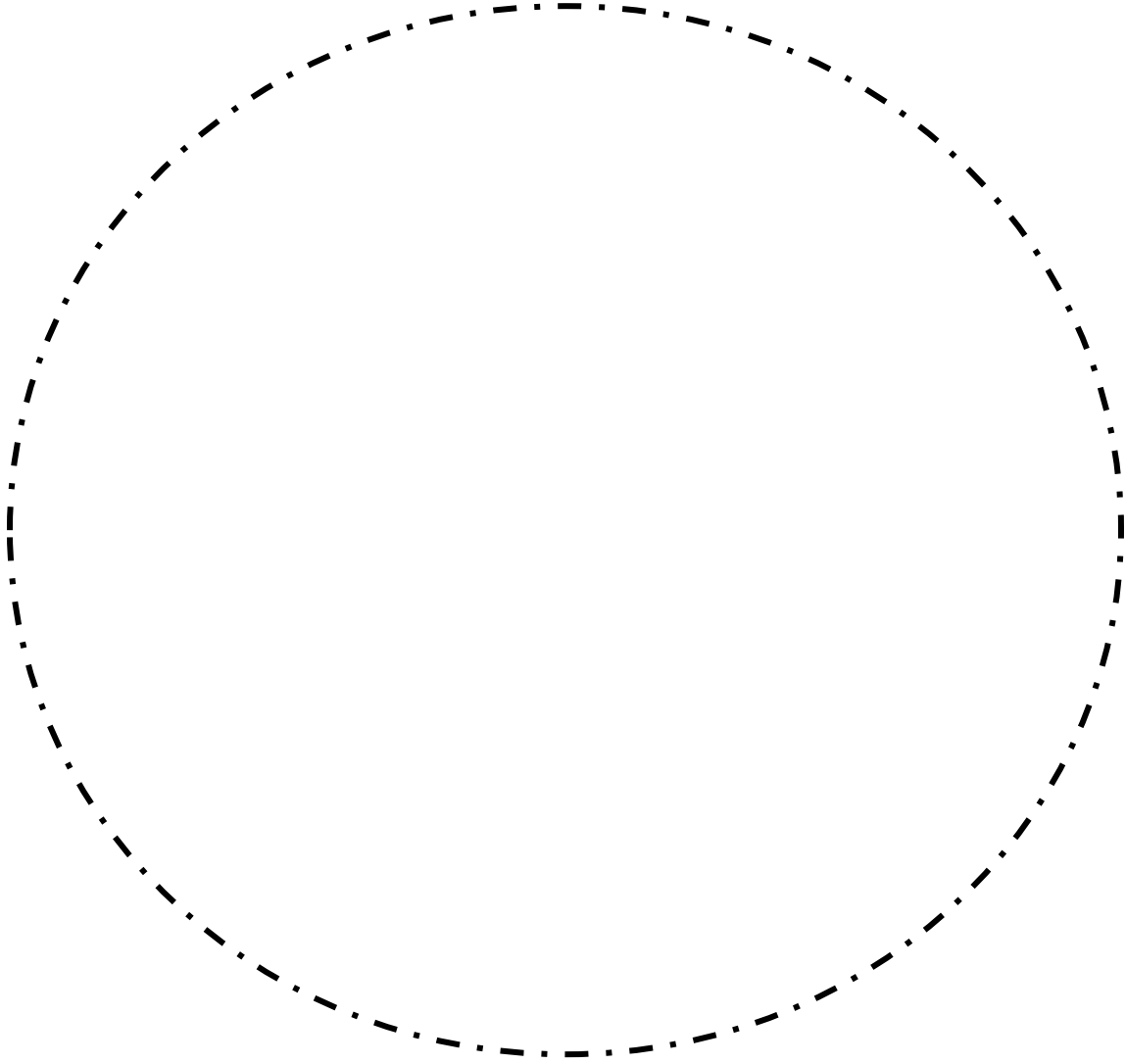


آملوبلاسیک ادنتوژنیک تومور (Ameloblastic odontogenic tumor) 

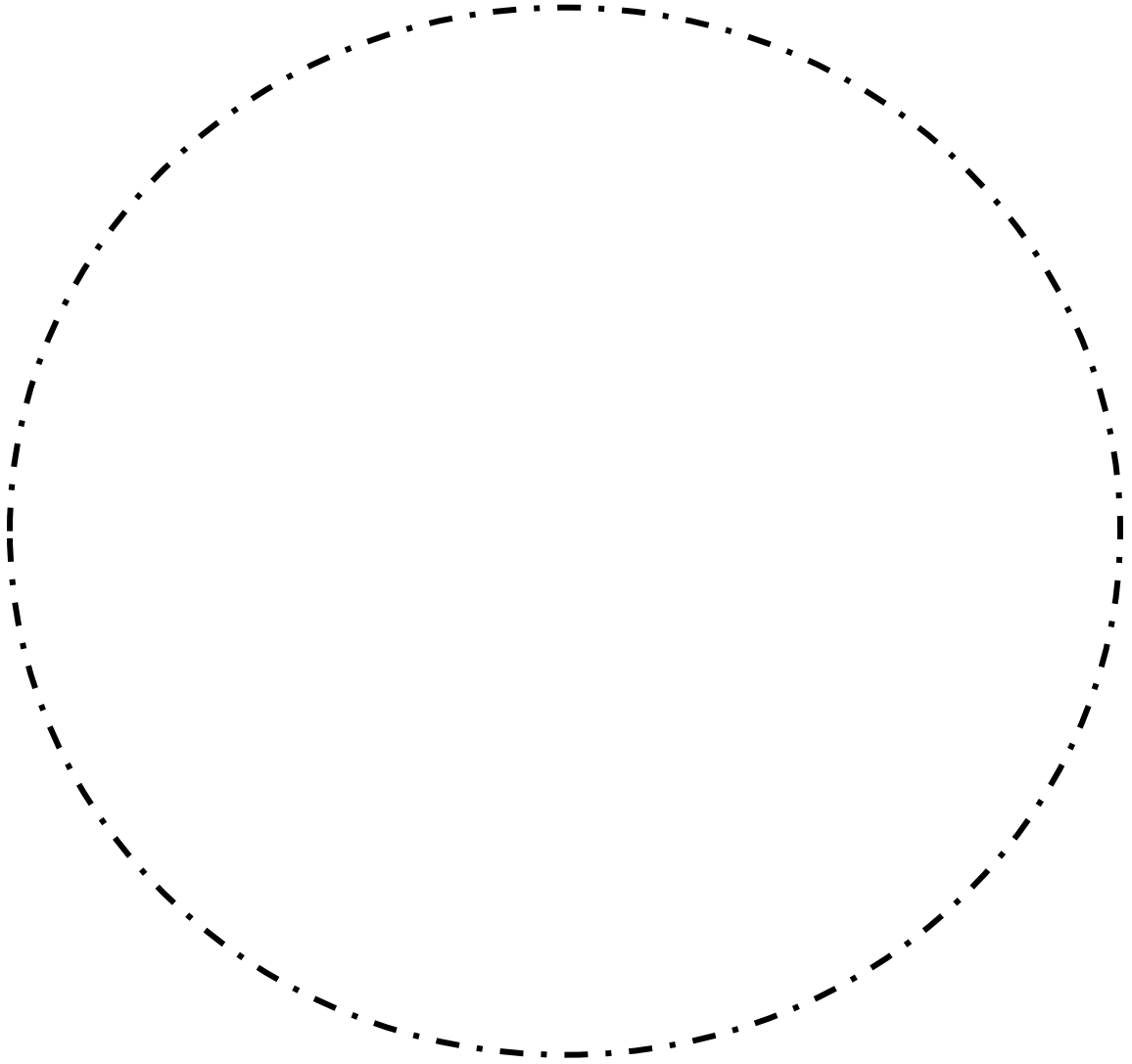


جلسه هشتم تومور های ادنتوژنیک


آملوبلاستیک فیبروما (Ameloblastic fibroma) ✚

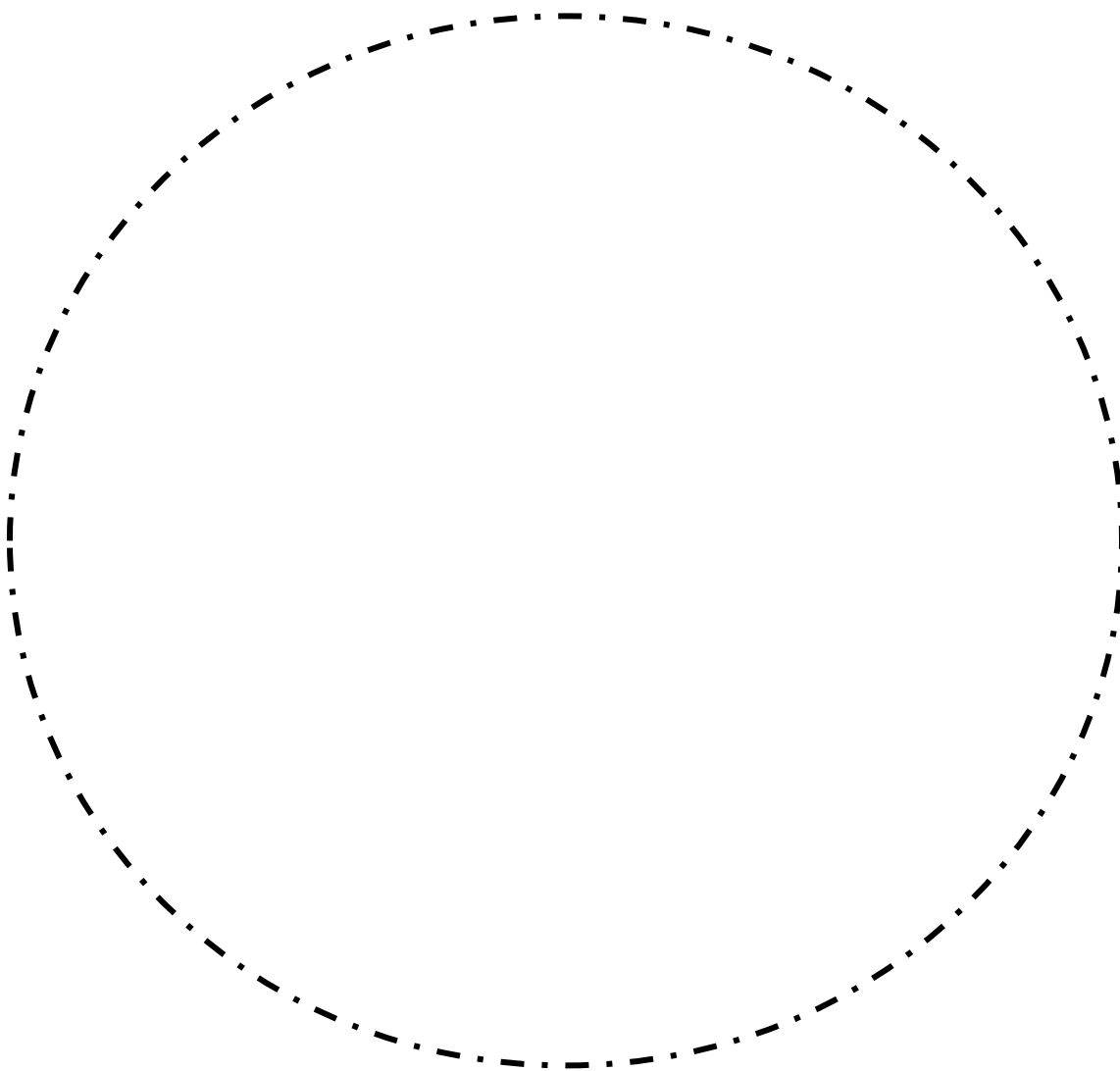


آملوبلاستیک فیبرو ادنتوما (Ameloblastic fibro odontoma) ✚

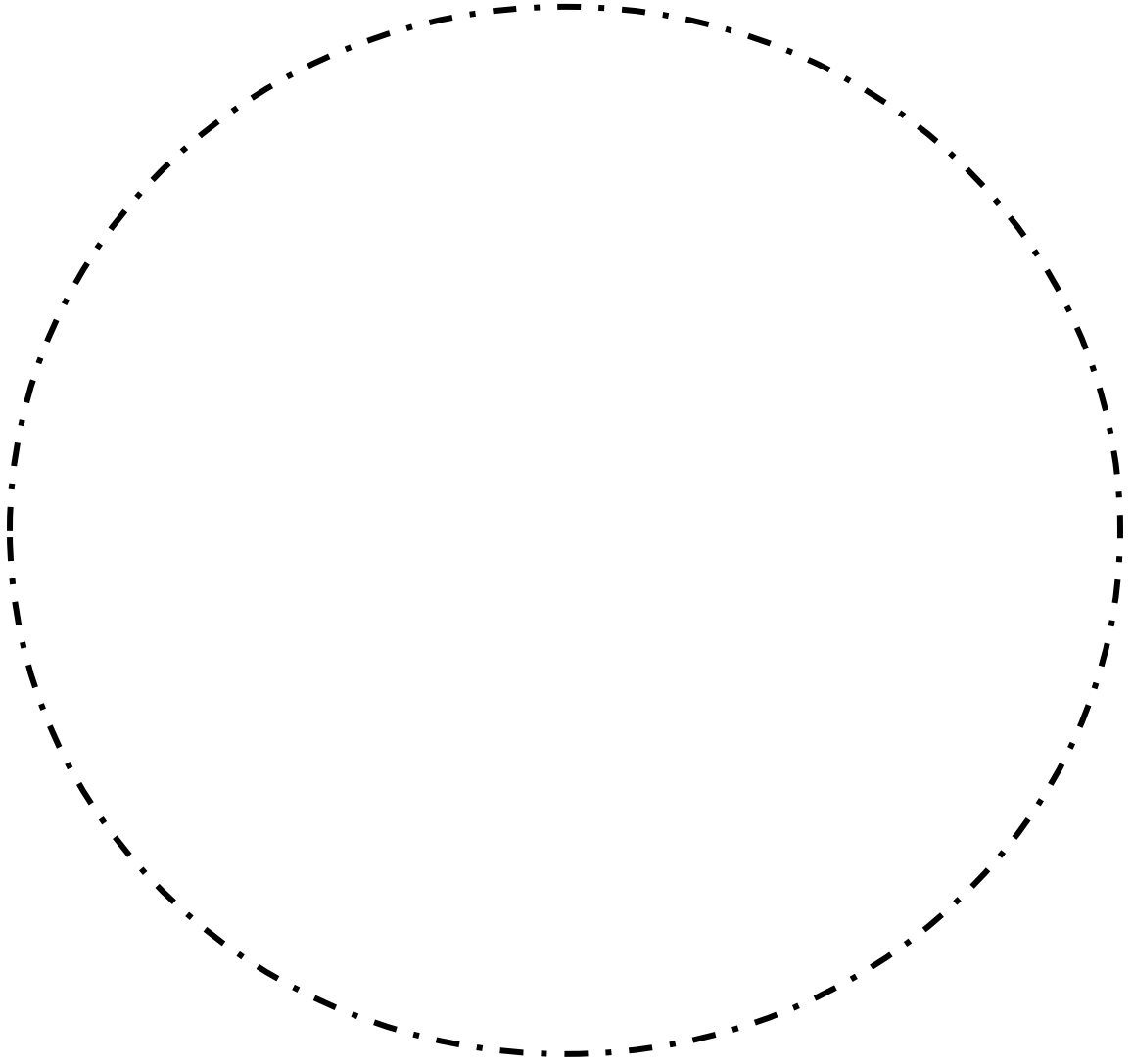


جلسه نهم تومور های ادنتوژنیک

میکزوما (Myxoma) 

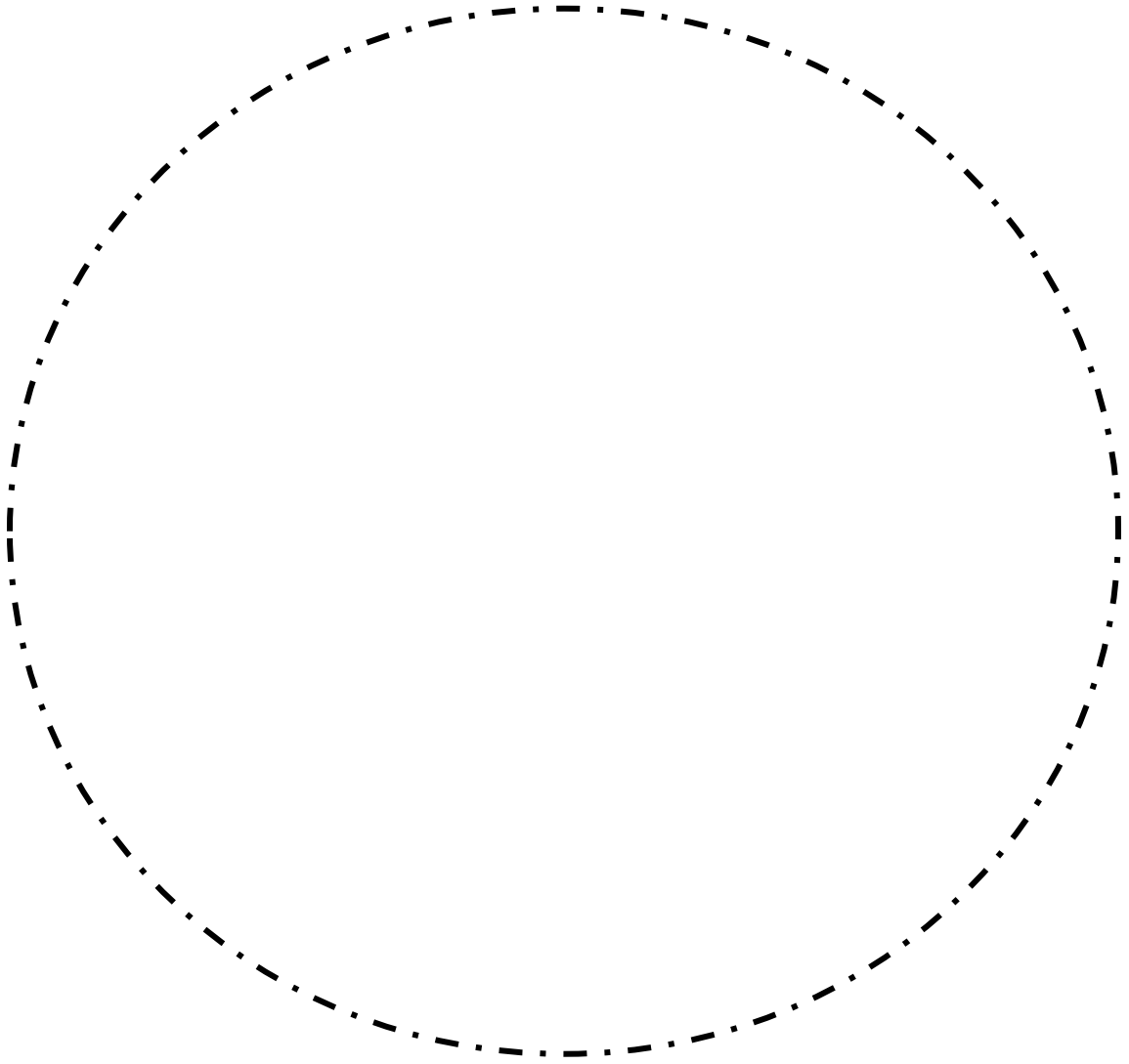


ادنتوژنیک فیبروما (Odontogenic fibroma) ✚



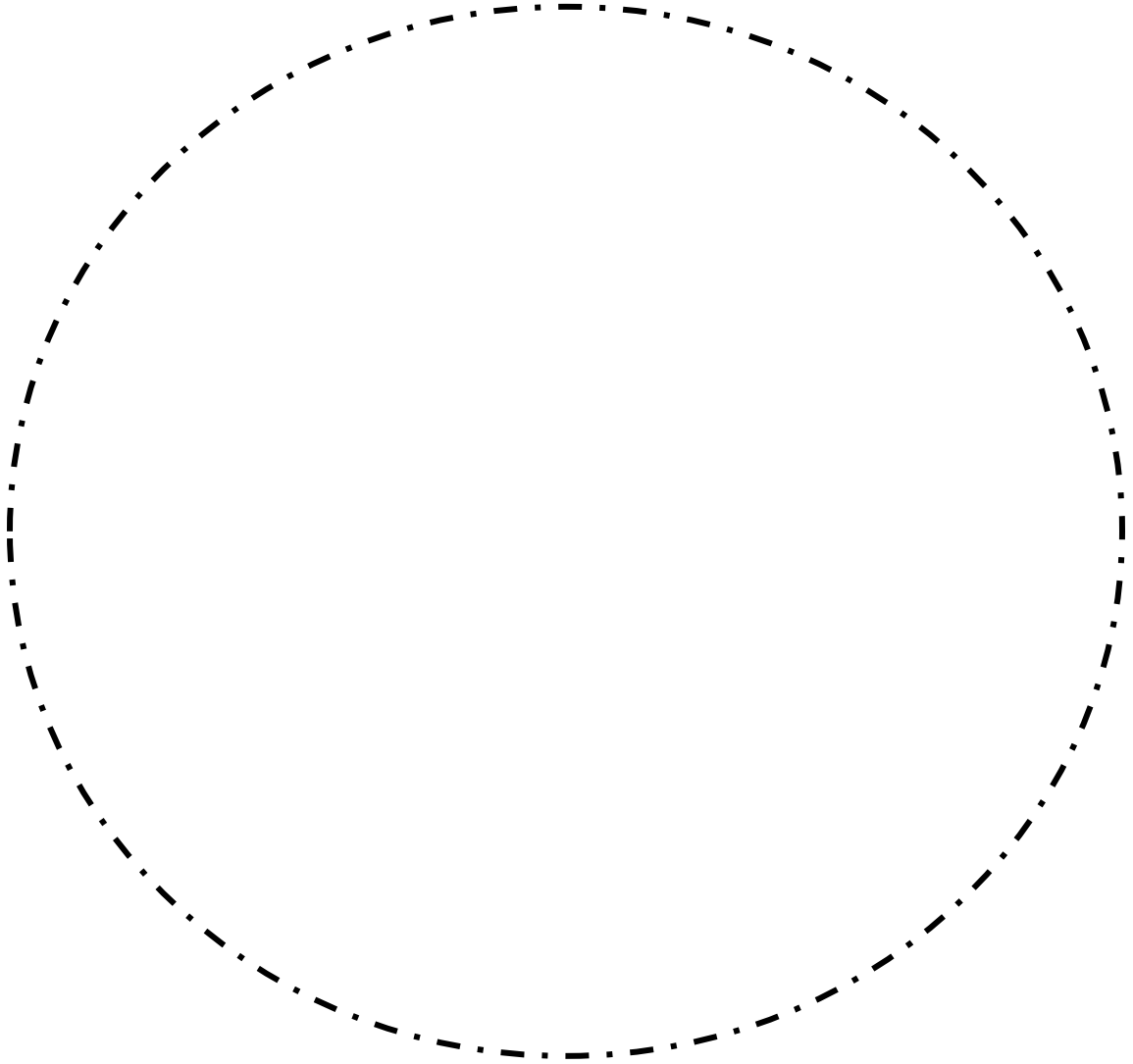



ادونتوما (Odontoma) 🏥

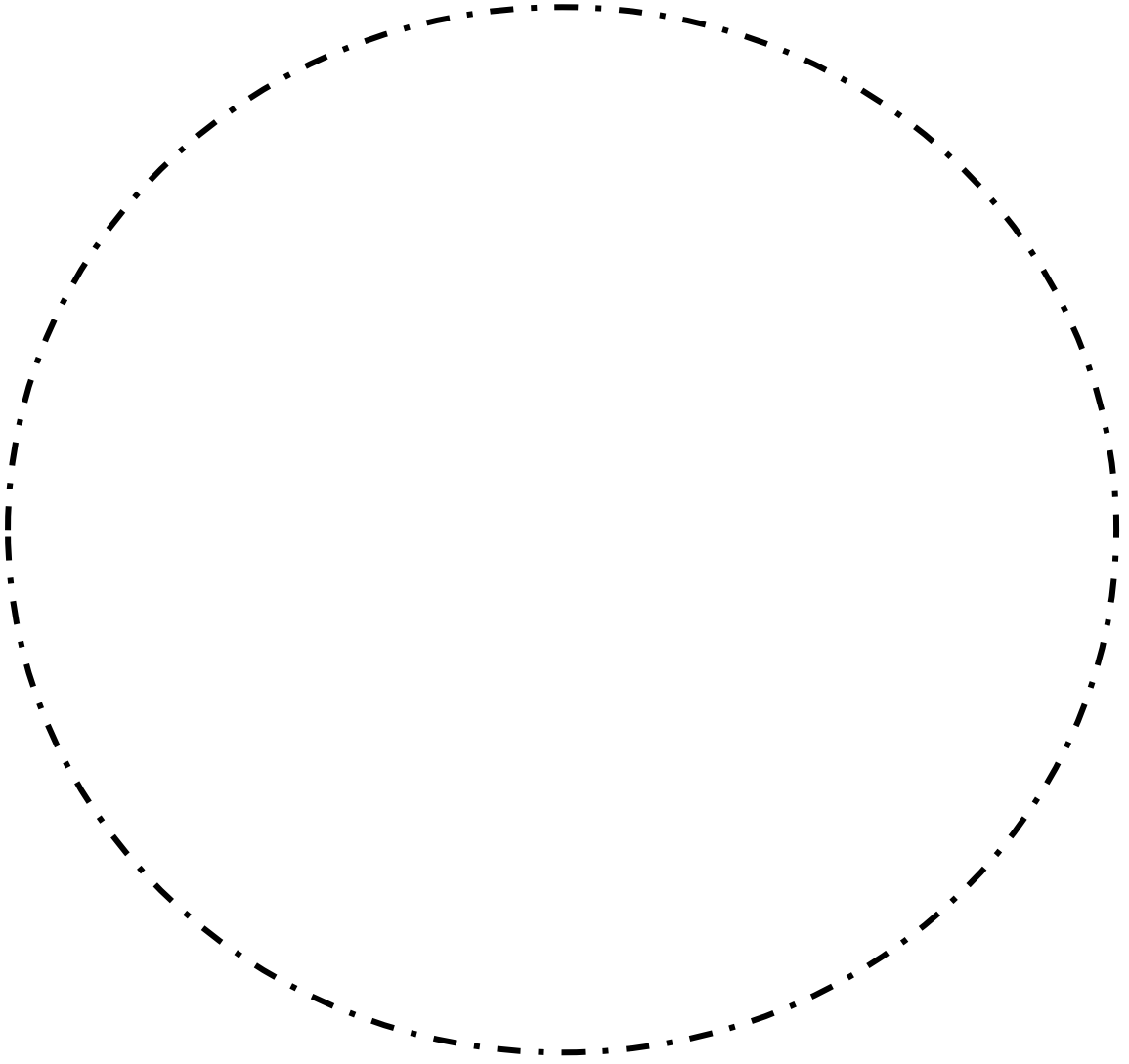


جلسه دهم بیماری های پوستی


لیکن پلان (Lichen planus) ✚



پمفیگوس (Pemphigus) 



# جلسه یازدهم

مرور لام 

گزارش مورد (Case presentation)

عنوان مقاله: 