



دانشگاه علوم پزشکی و خدمات بهداشتی، درمانی کرمانشاه  
دانشکده دندانپزشکی

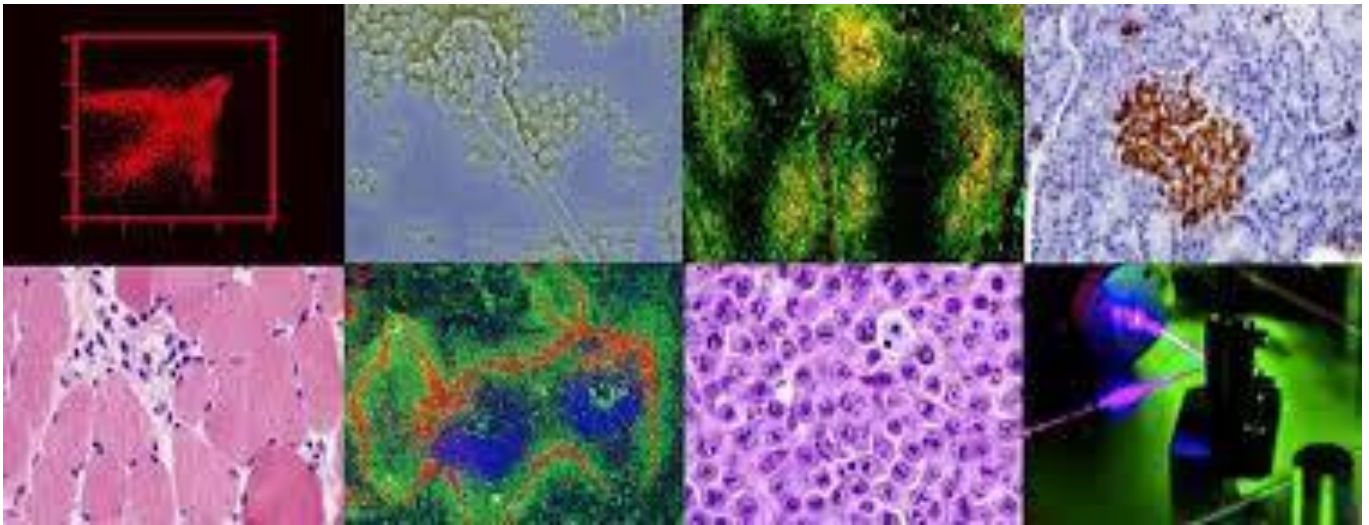
## Log book

بخش آسیب شناسی دهان، فک و صورت

دکتر عرفانه امینی

آسیب شناسی دهان، فک و صورت عملی ۲

نیمسال دوم ۱۴۰۱-۱۴۰۲



دانشجو:

شماره دانشجویی:

ورودی سال :

Oral and Maxillofacial Pathology Neville 4th Edition

Color Atlas of Oral and Maxillofacial Disease Neville 2019

Color Atlas of Oral Disease: Clinical and Pathologic Correlations Cawson, Wolfe

بارم بندی نمره ی درس آسیب شناسی دهان، فک و صورت عملی (۲ واحد)

۱ حضور همیشگی و فعال در جلسات

۲ ایفای نقش بیمار نما و ارائه ی ضایعه ی پاتولوژی

۳ پرسش و پاسخ کلاسی

۶ کامل کردن log book

۸ امتحان نهائی

موارد زیر با کسر نمره همراه است

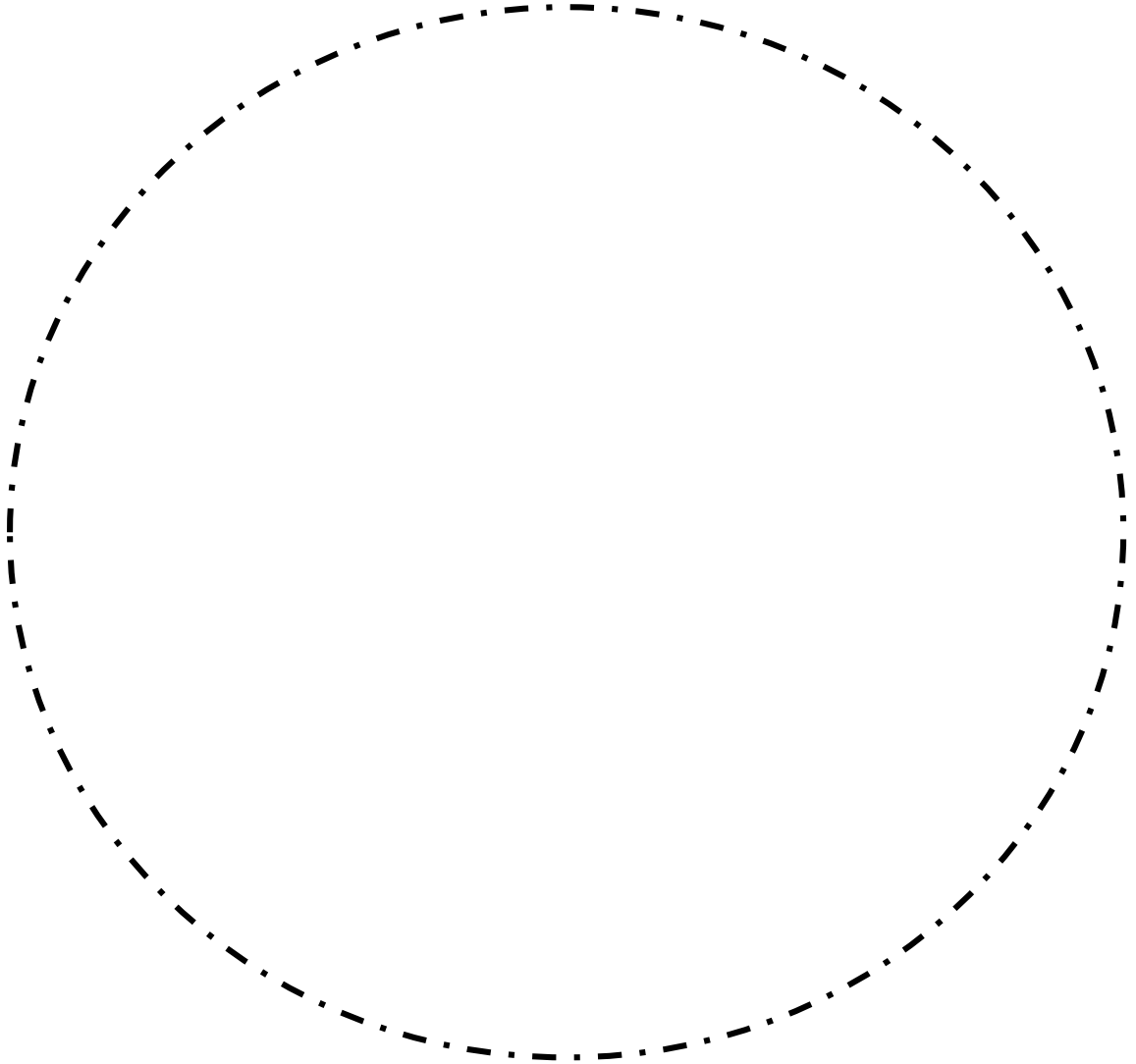
-۱ نپوشیدن روپوش سفید در هنگام حضور در بخش

-۱ حضور با تاخیر در کلاس

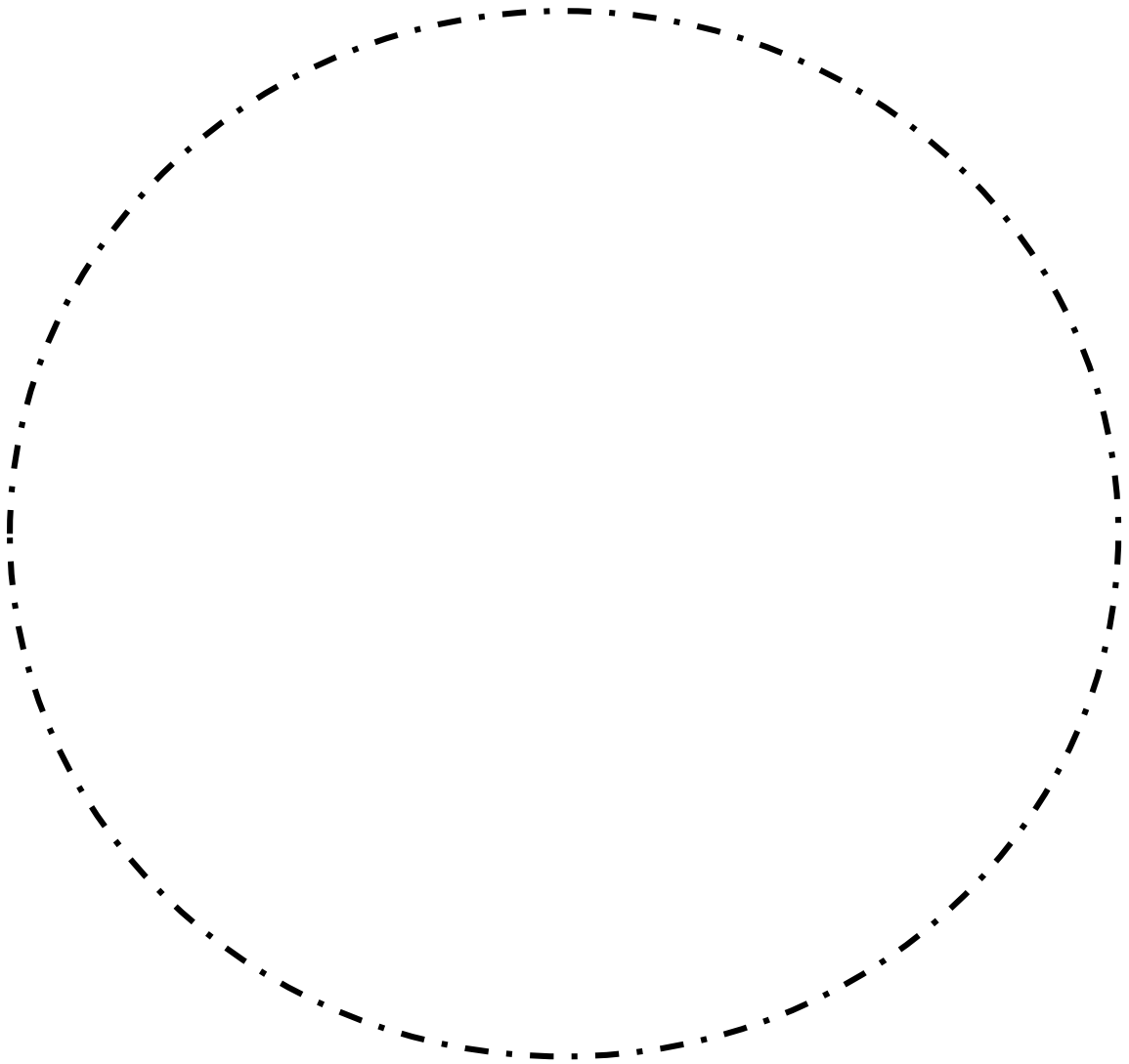
-۱ غیبت موجه

-۱۰ وارد کردن آسیب به تجهیزات و لام های پاتولوژی

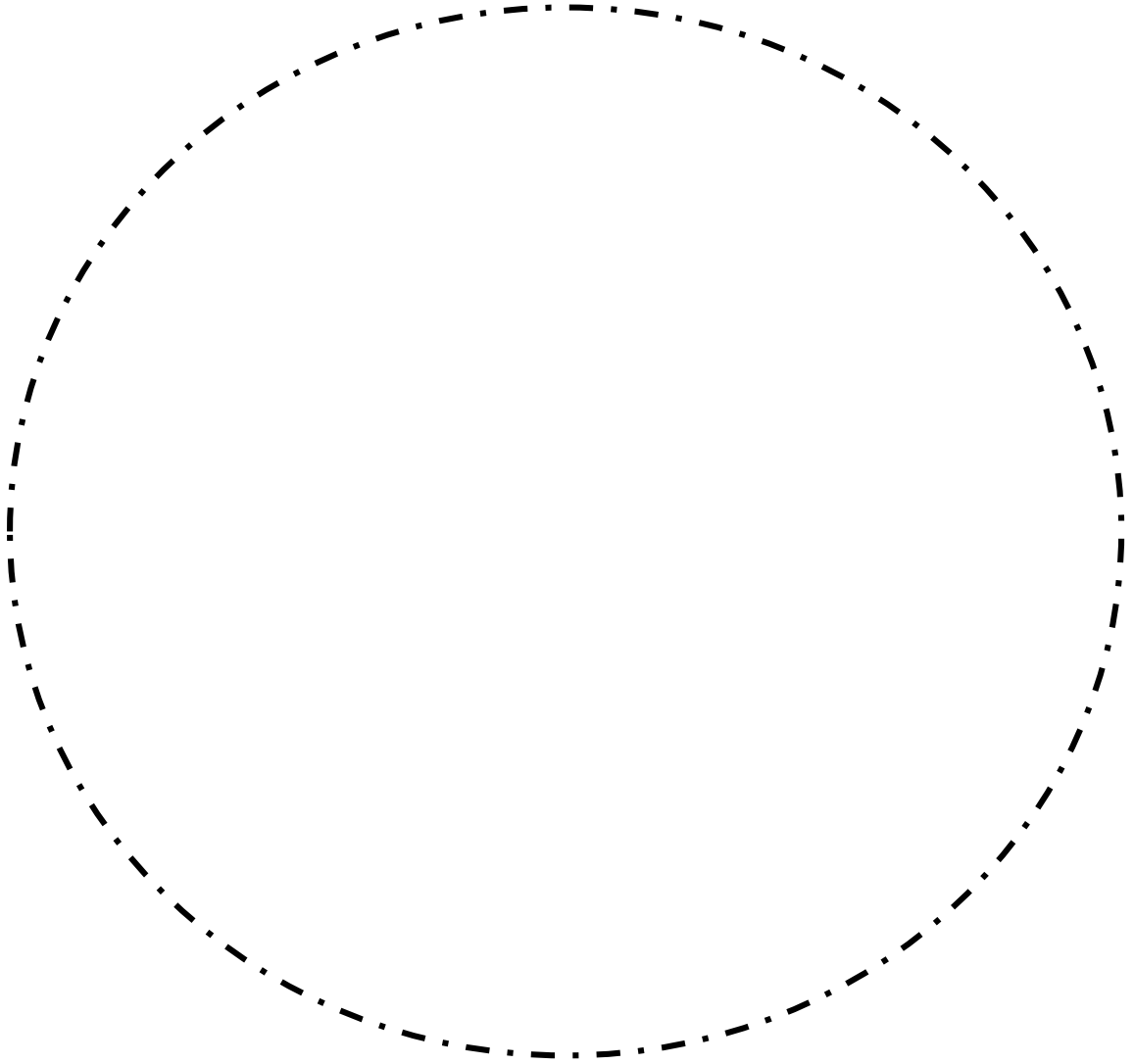
## Irritation fibroma



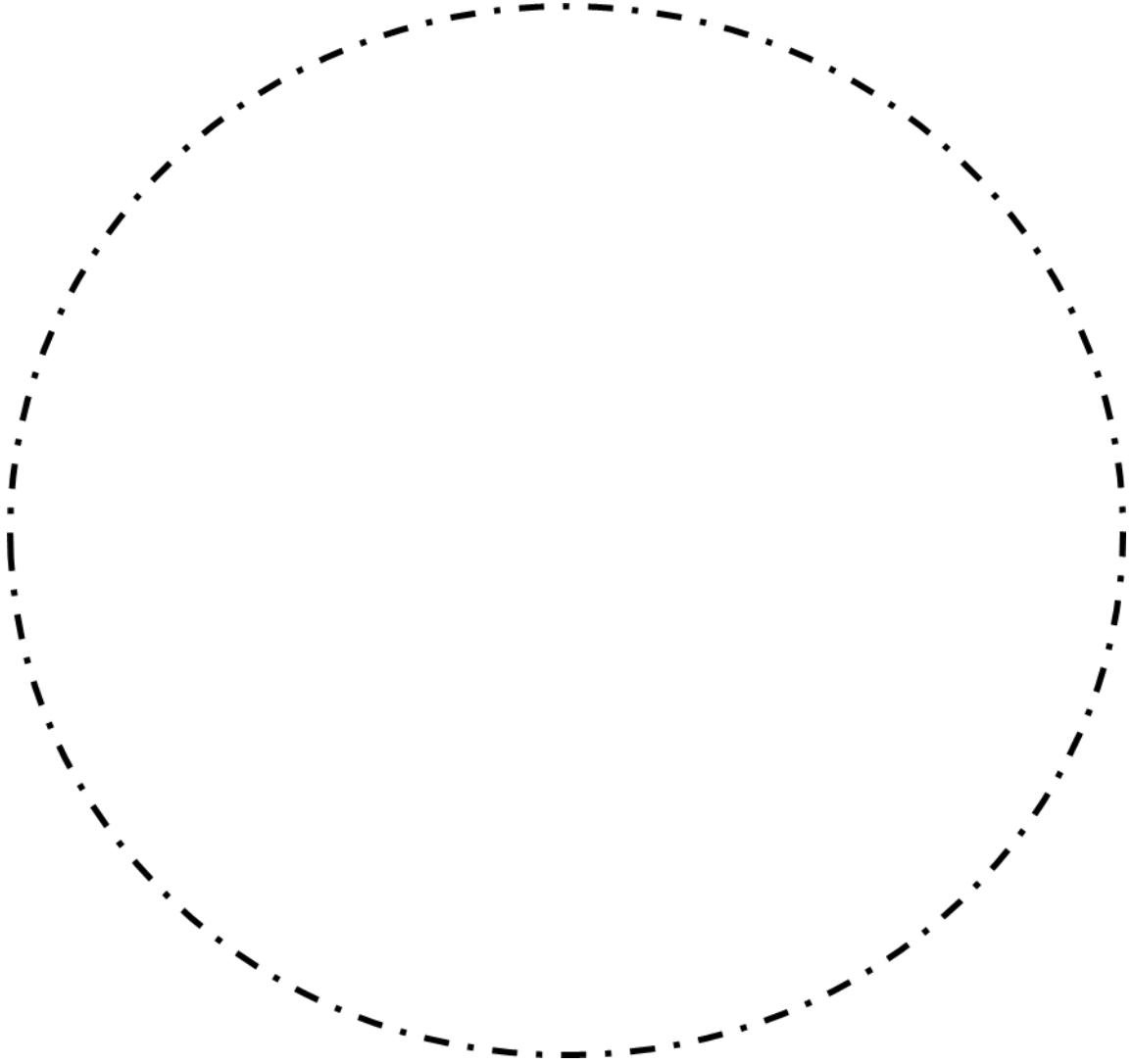
**Pyogenic granuloma**



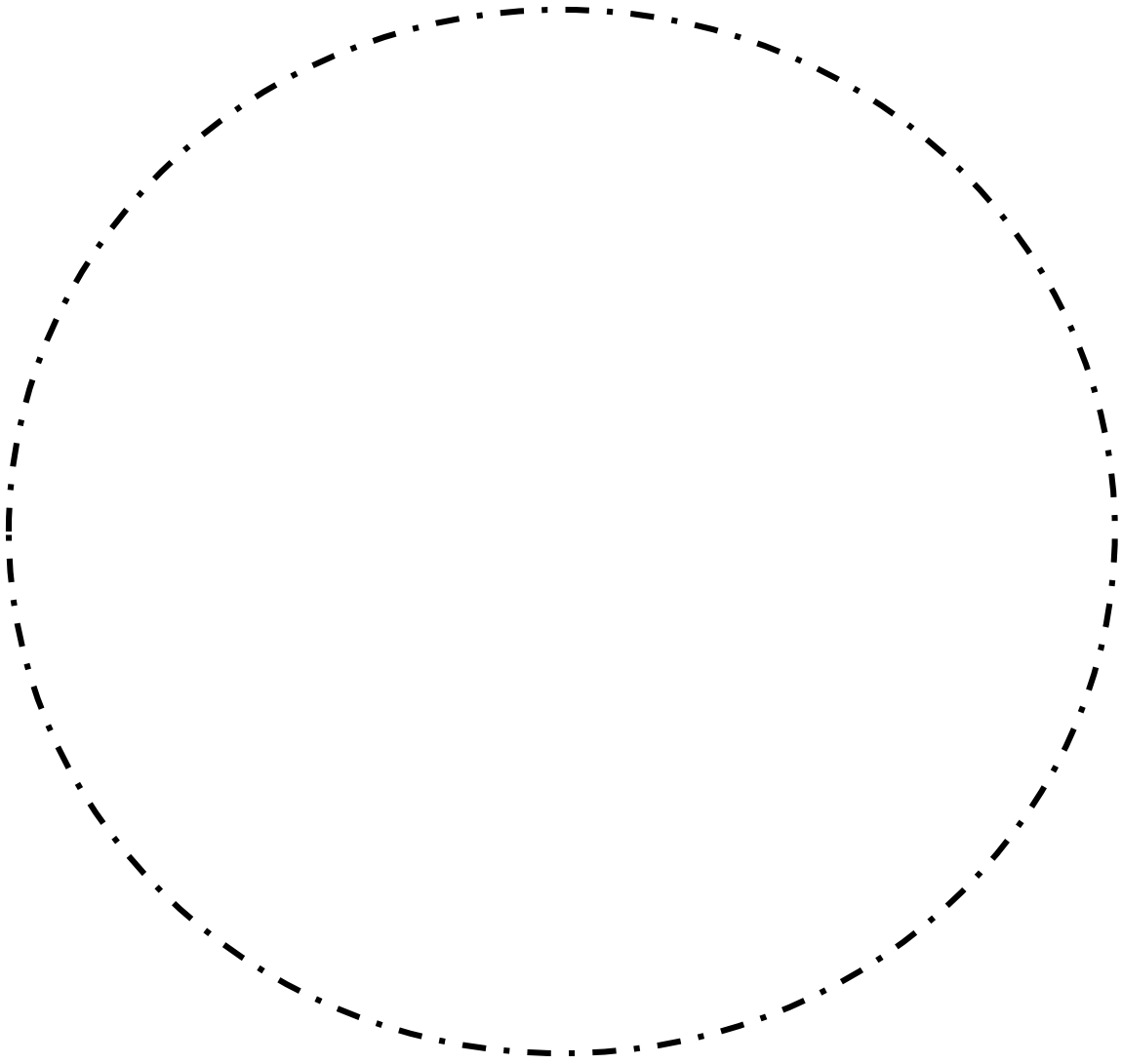
## Peripheral giant cell granuloma



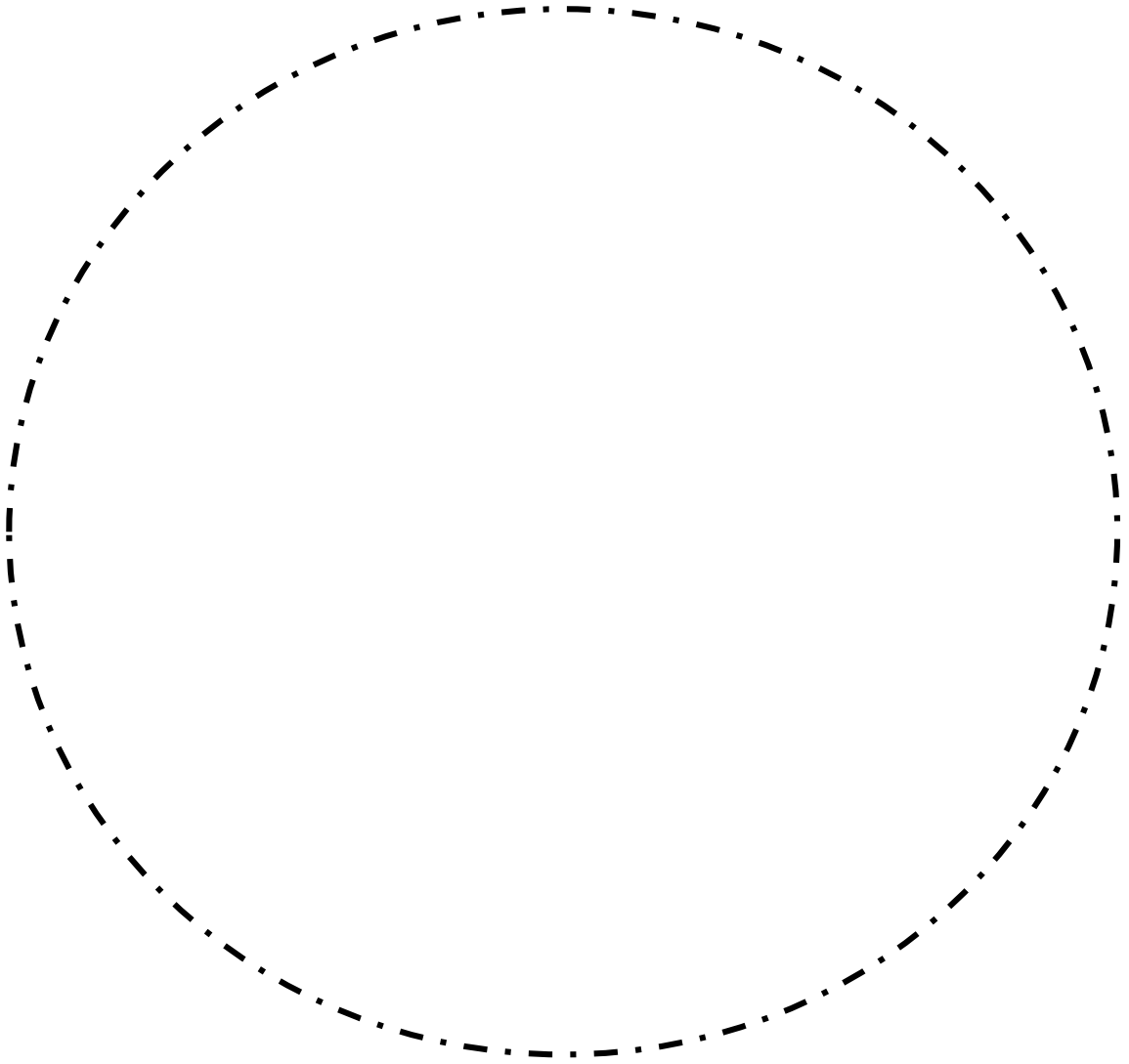
## Peripheral ossifying fibroma



## Epithelial hyperplasia and hyperkeratosis

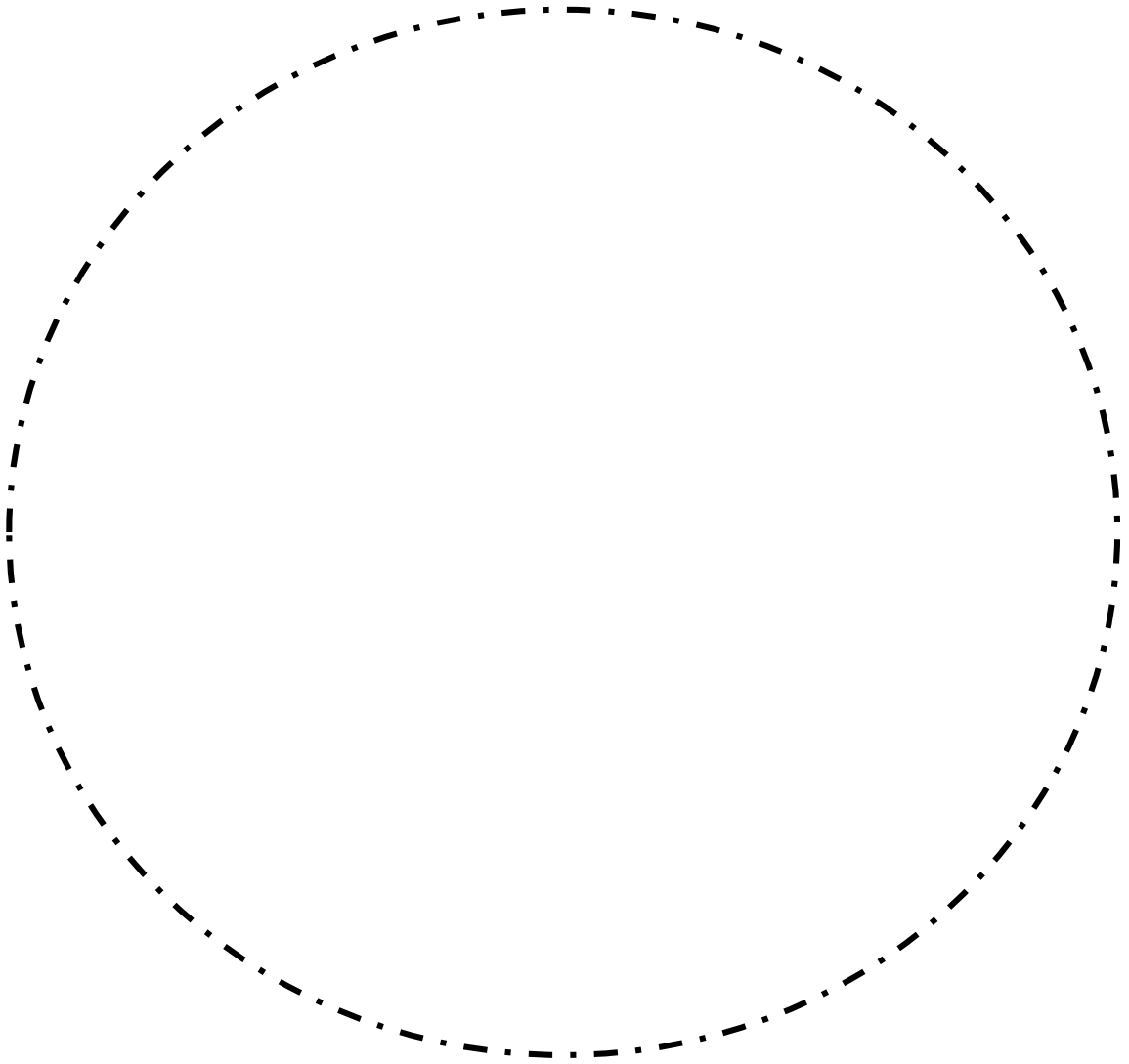


# Epithelial dysplasia

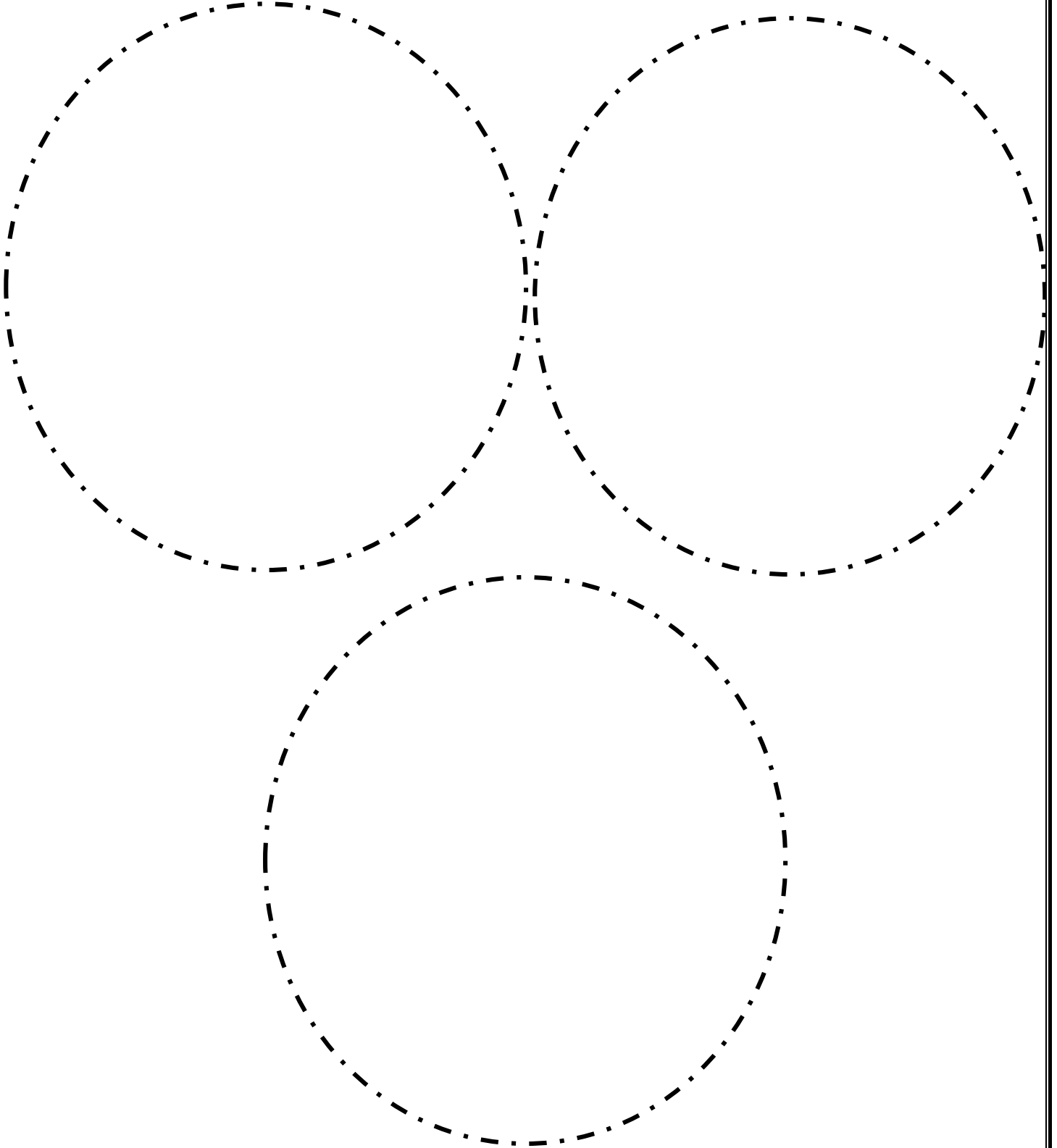




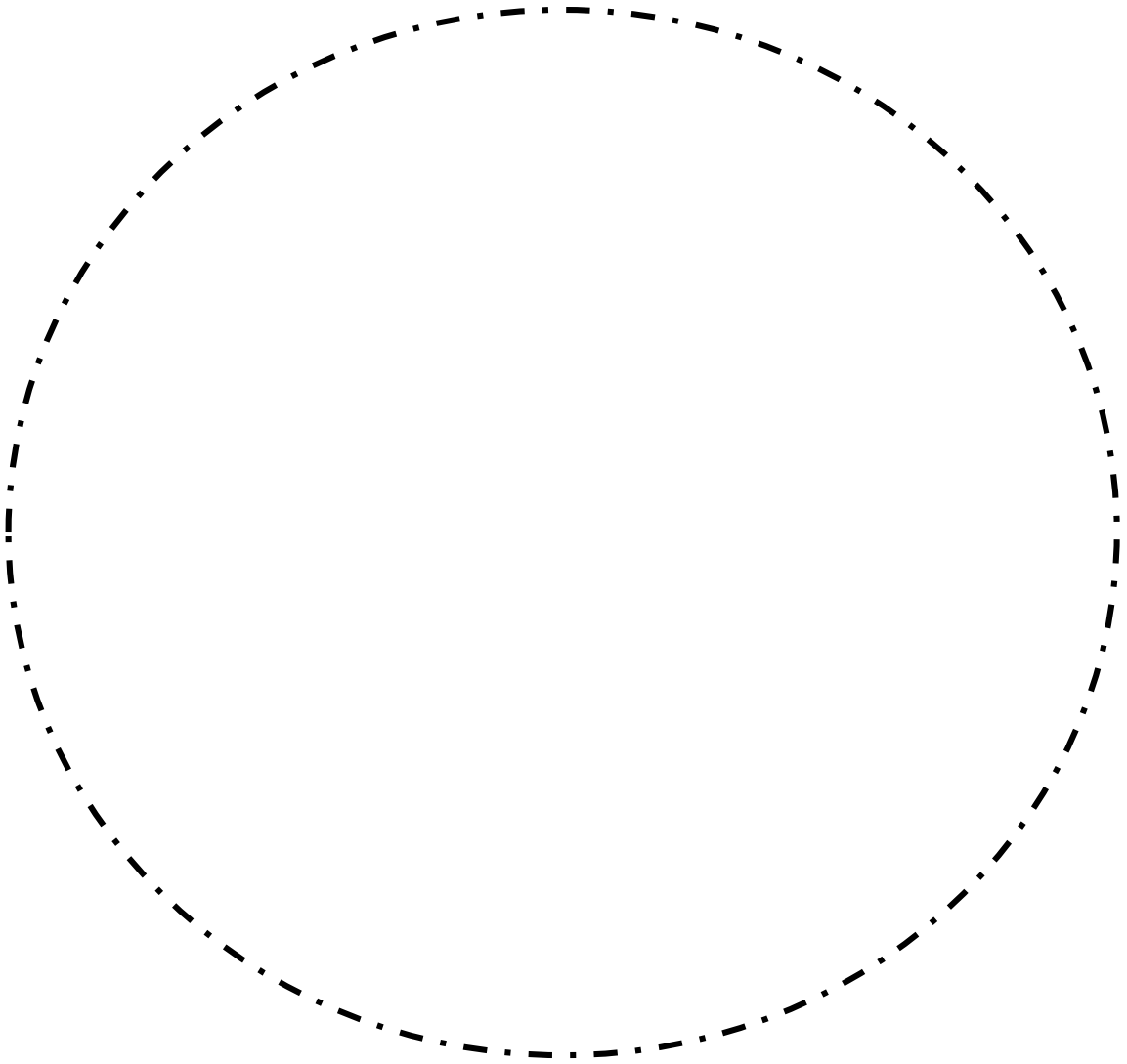
**Squamous papilloma**



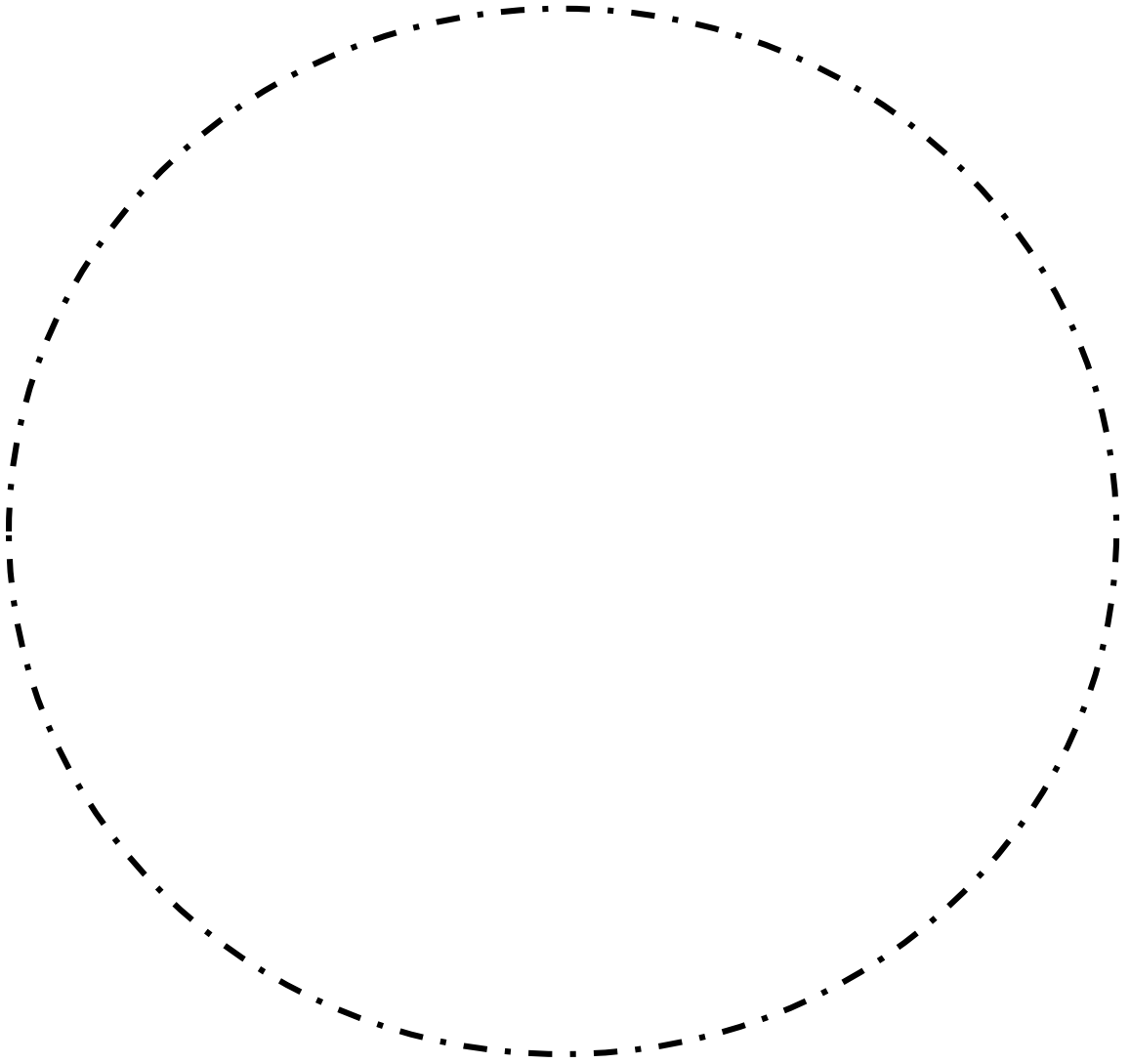
Nevus



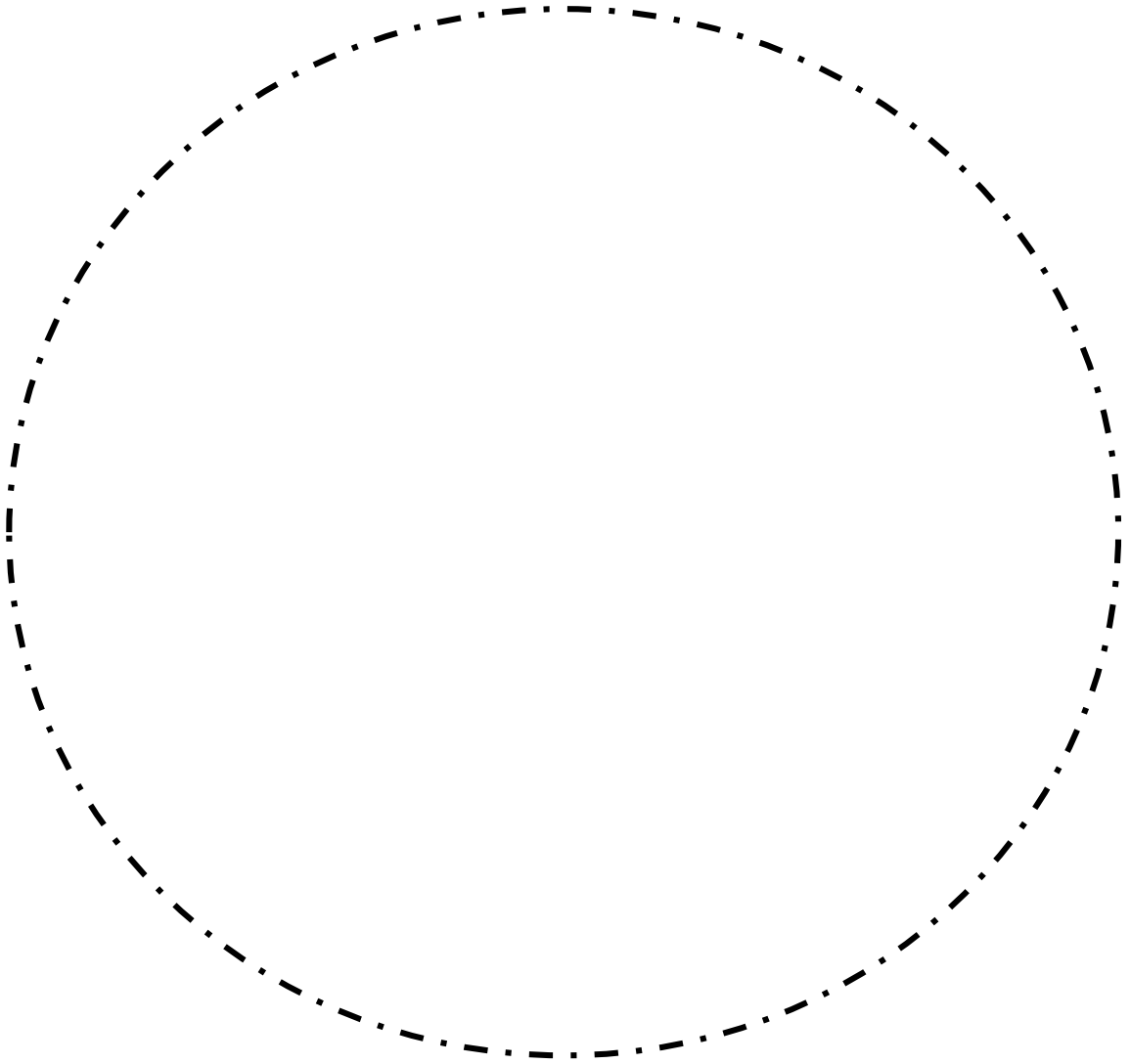
**Squamous cell carcinoma**



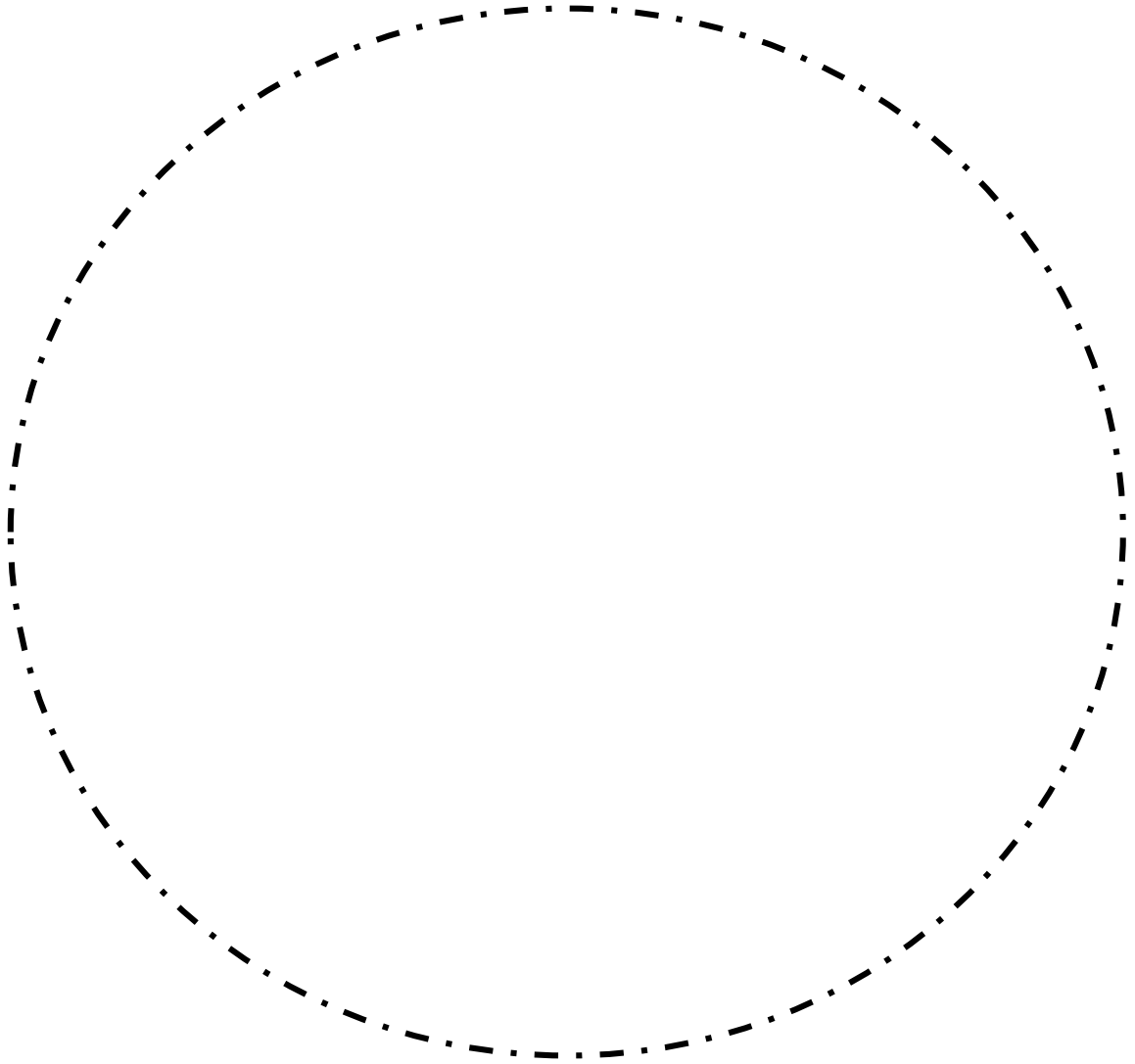
**Basal cell carcinoma**



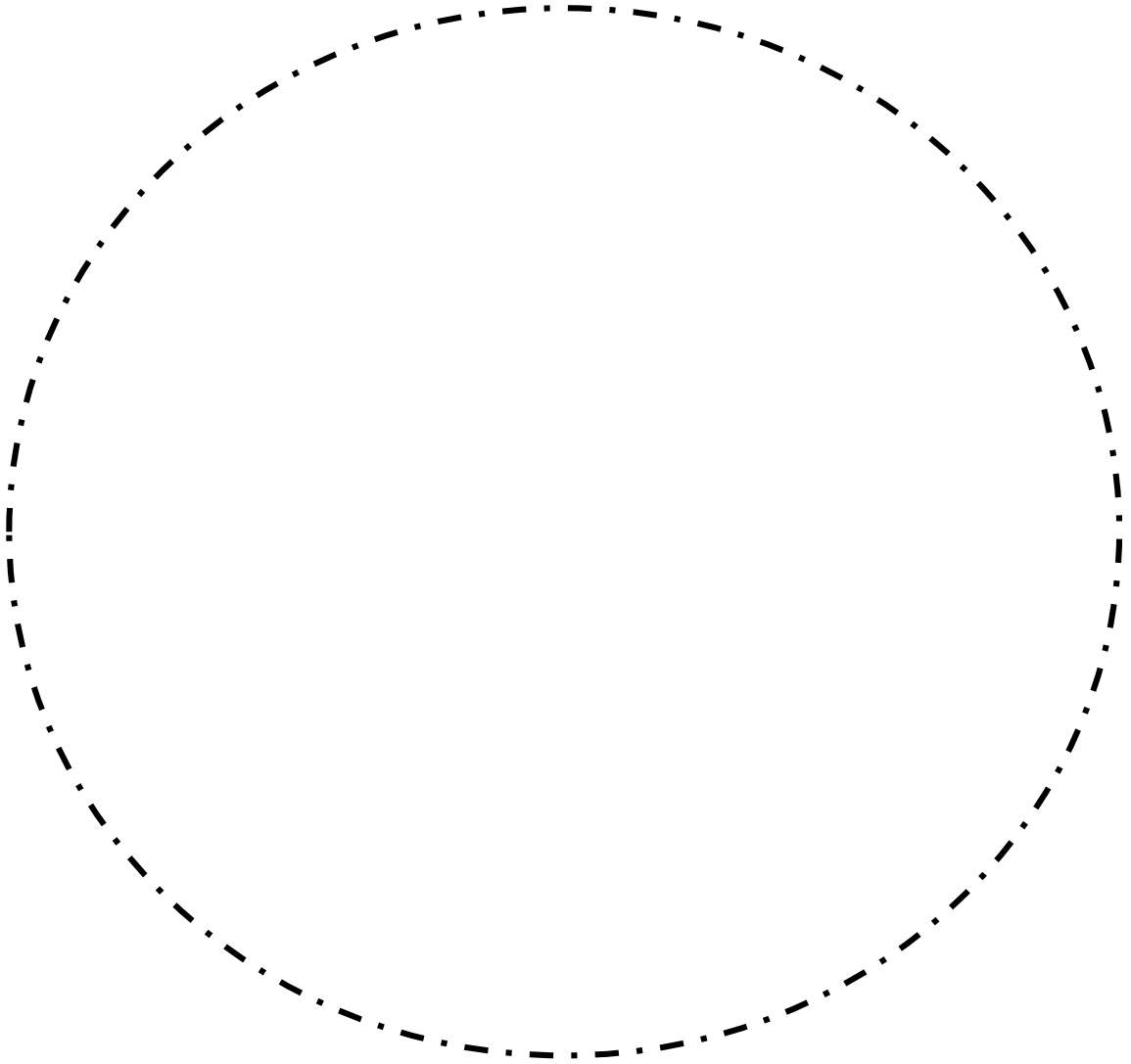
**Verrucous carcinoma**



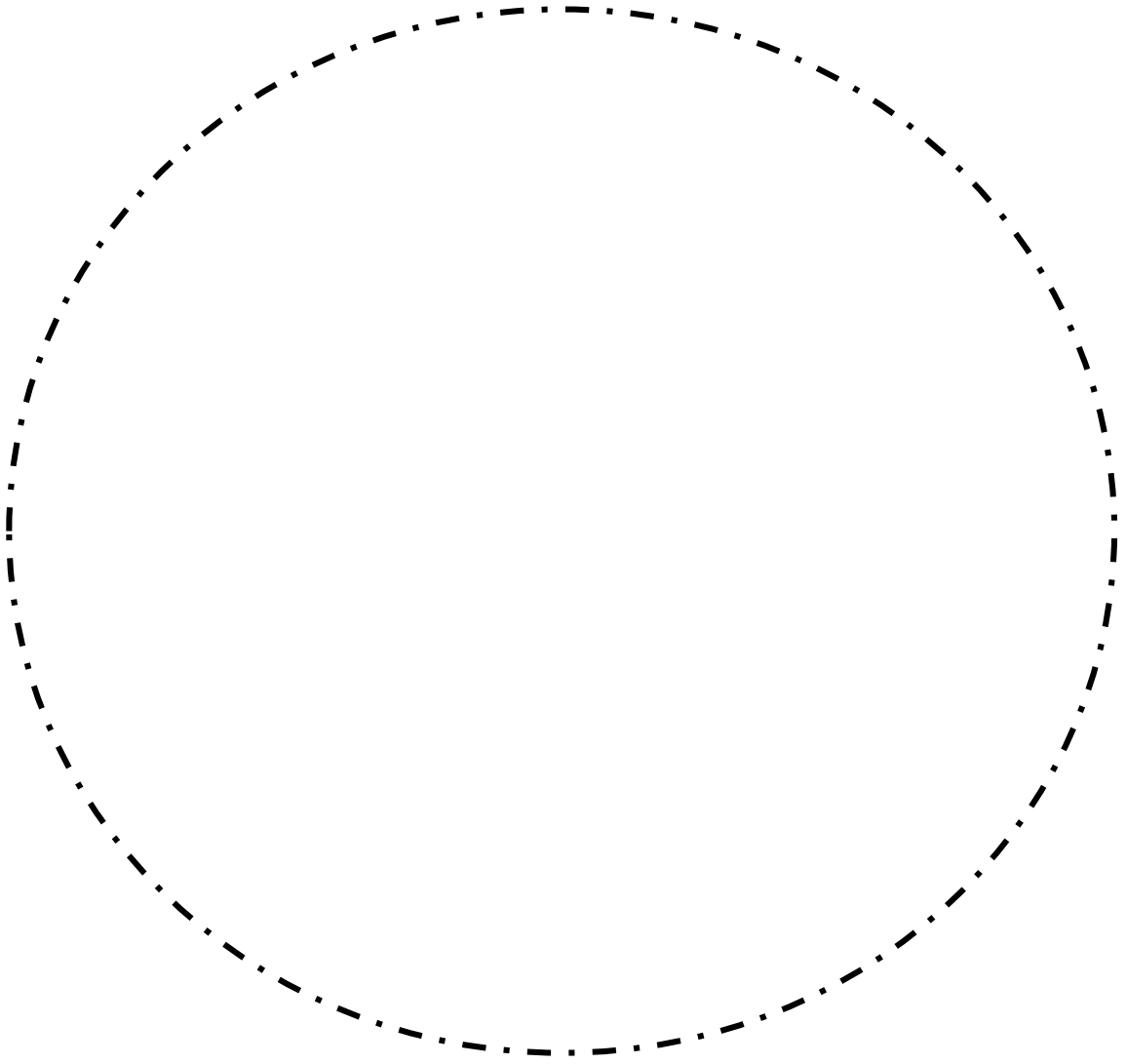
# Malignant Melanoma



# Mucocele

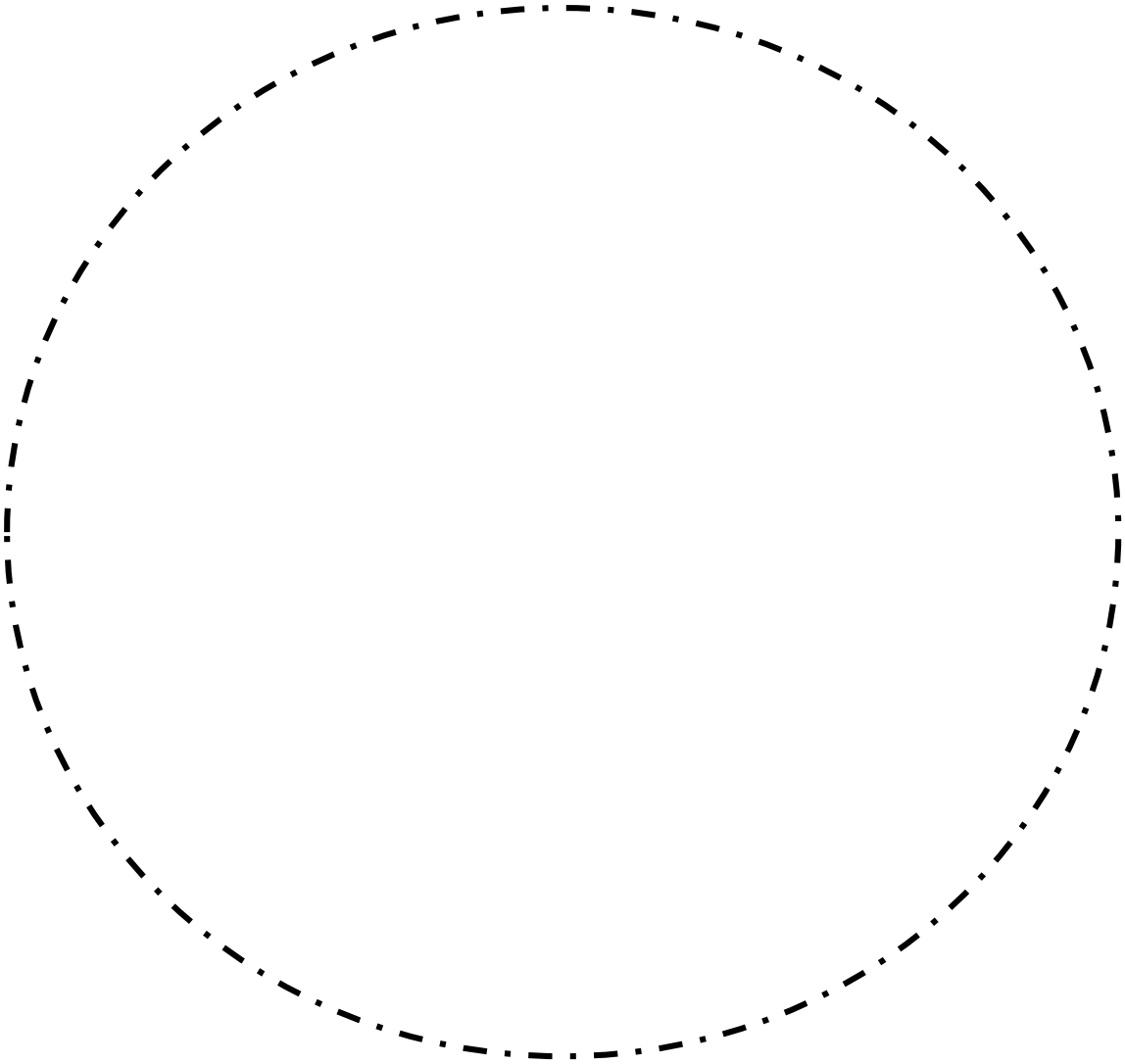


**Pleomorphic adenoma**

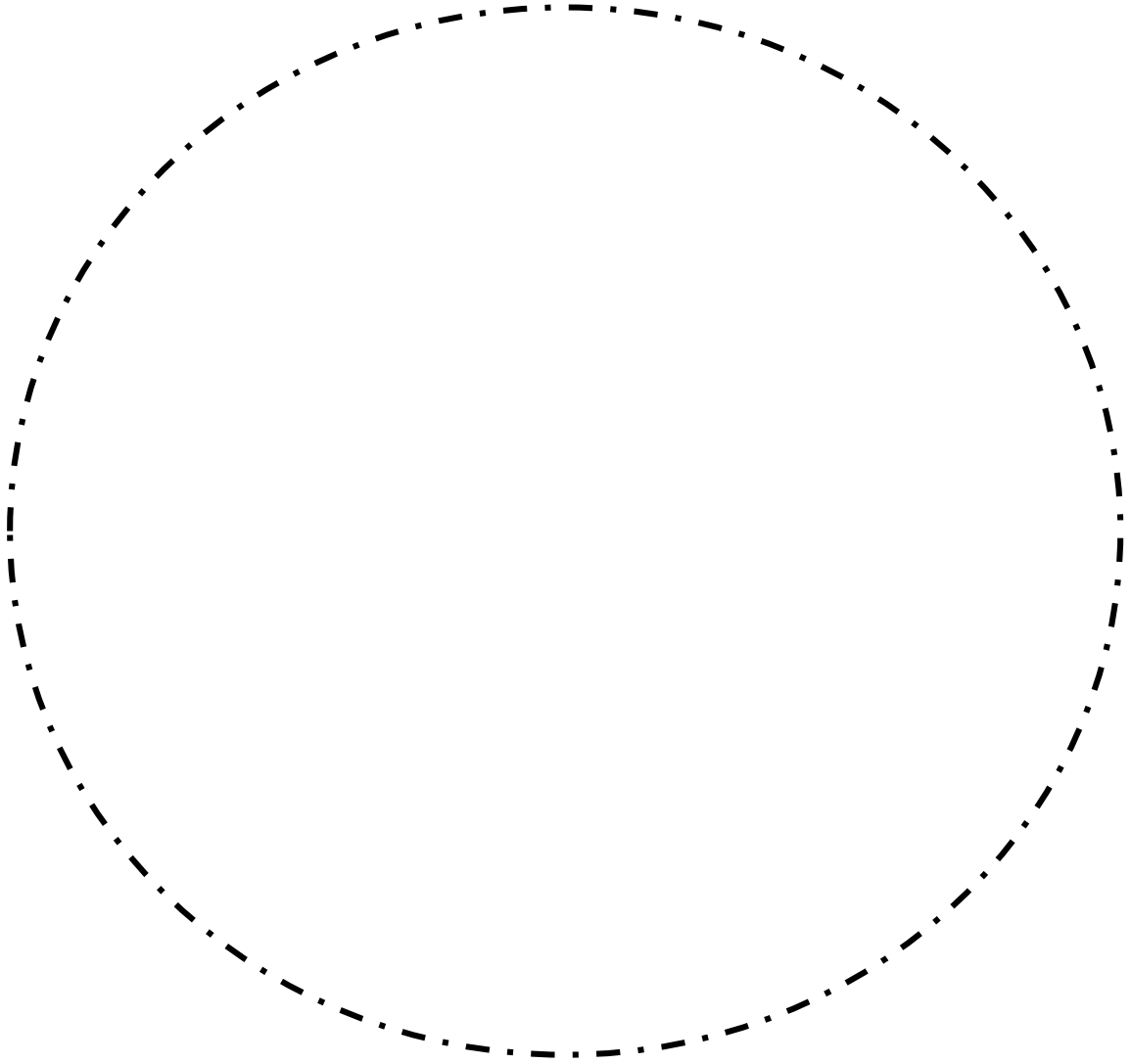




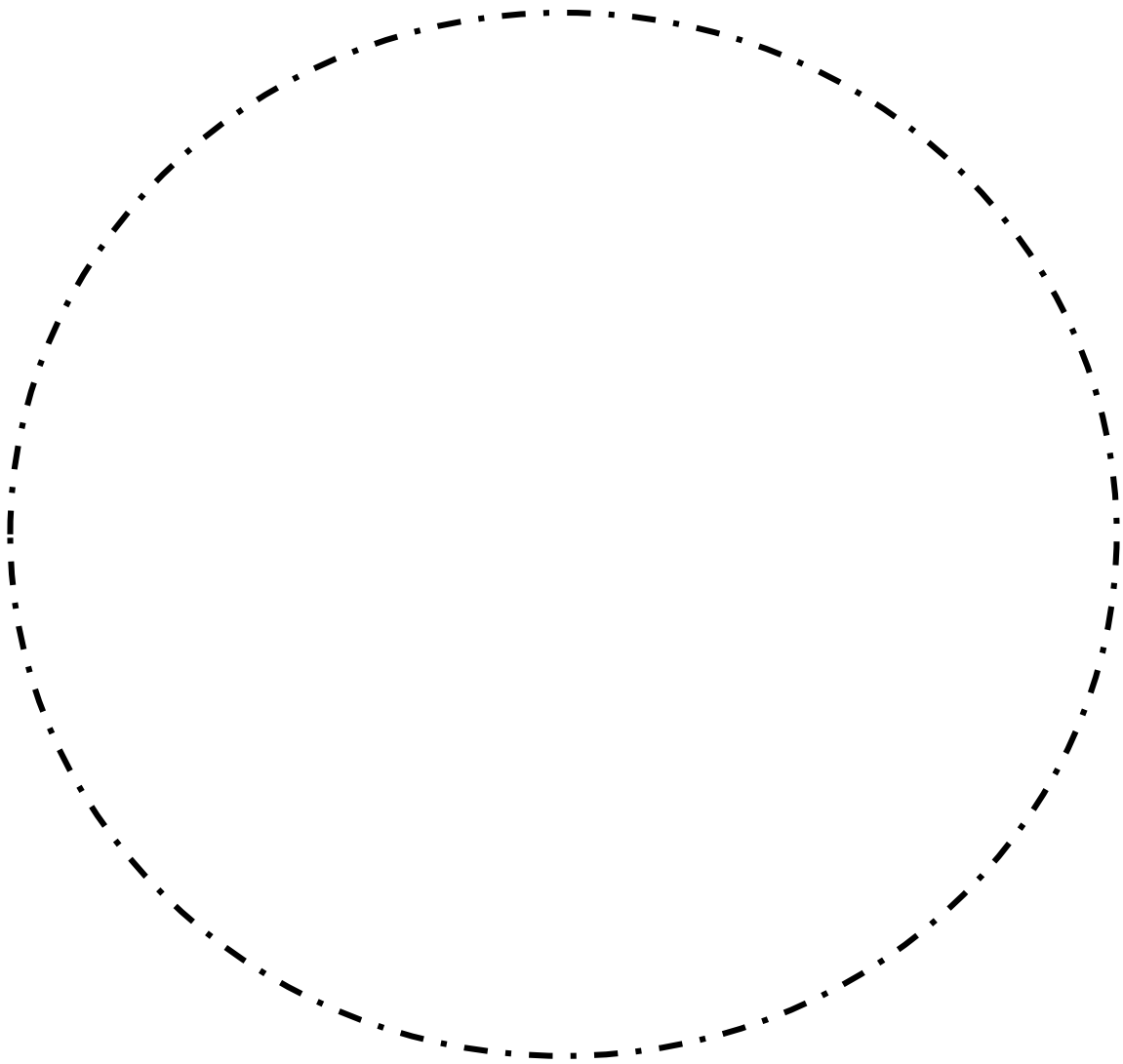
**Warthin's tumor(papillary cystadenoma lymphomatosum)**



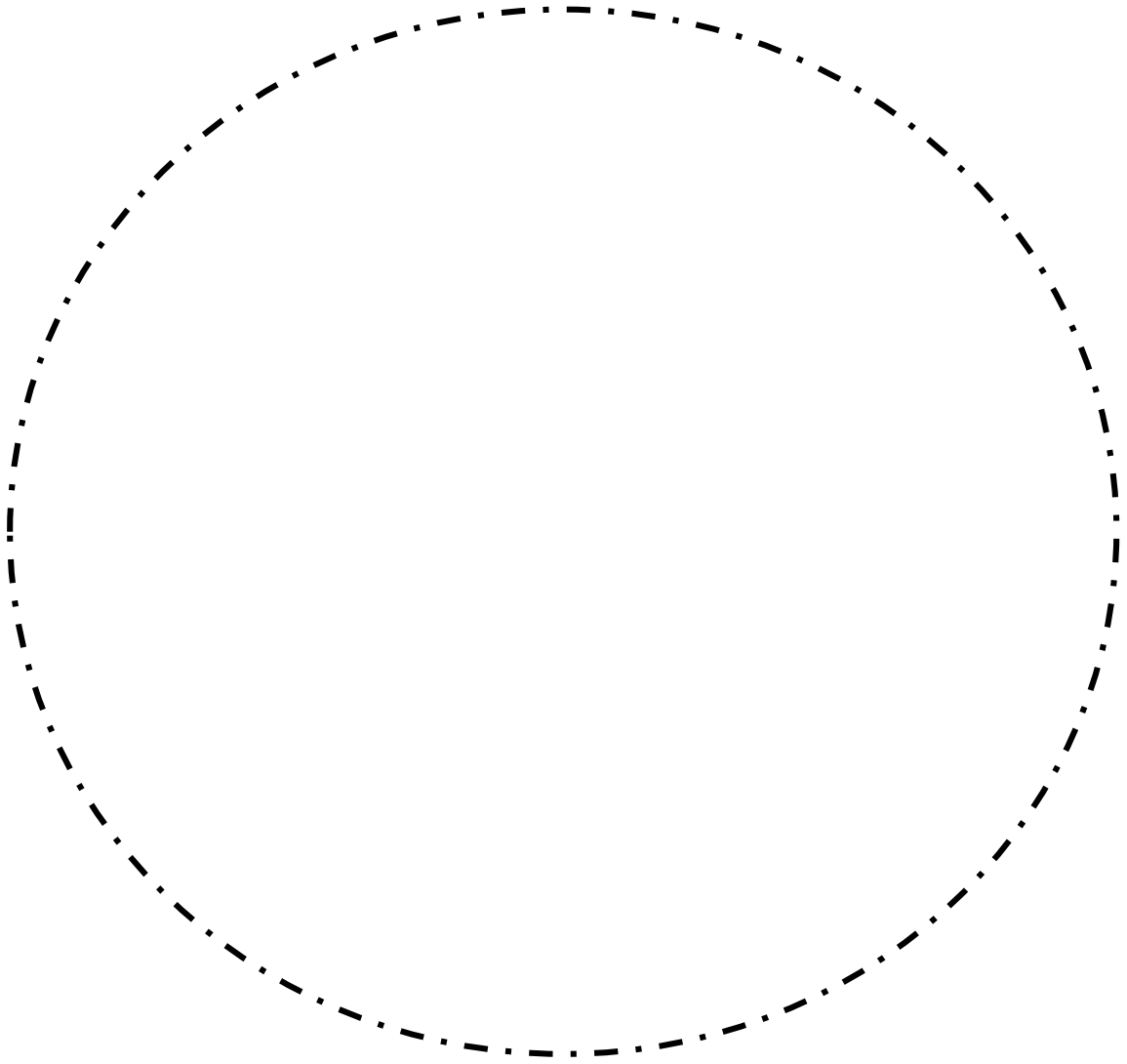
Mucoepidermoid carcinoma (MEC)



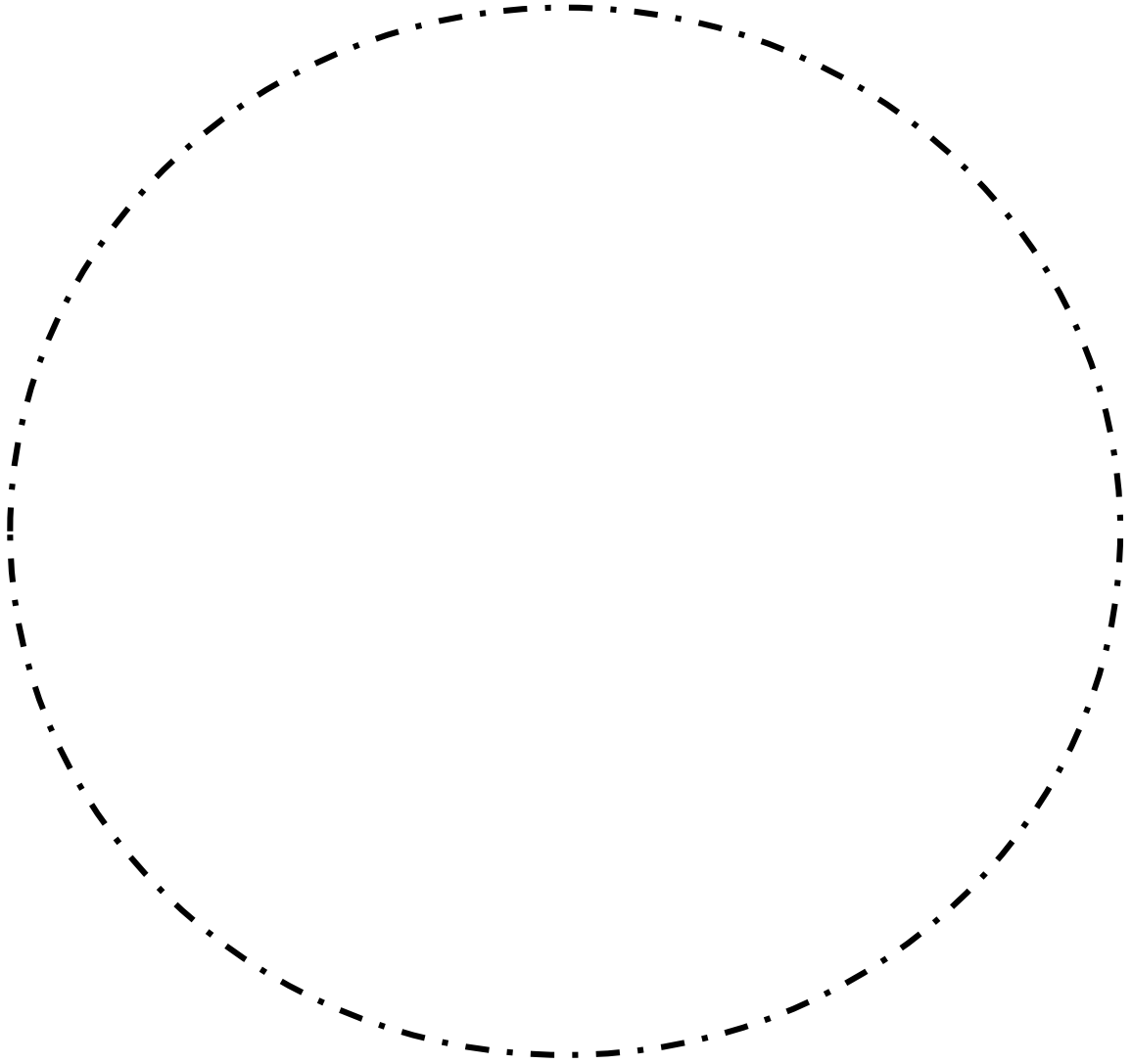
**Adenoid cystic carcinoma (ACC)**



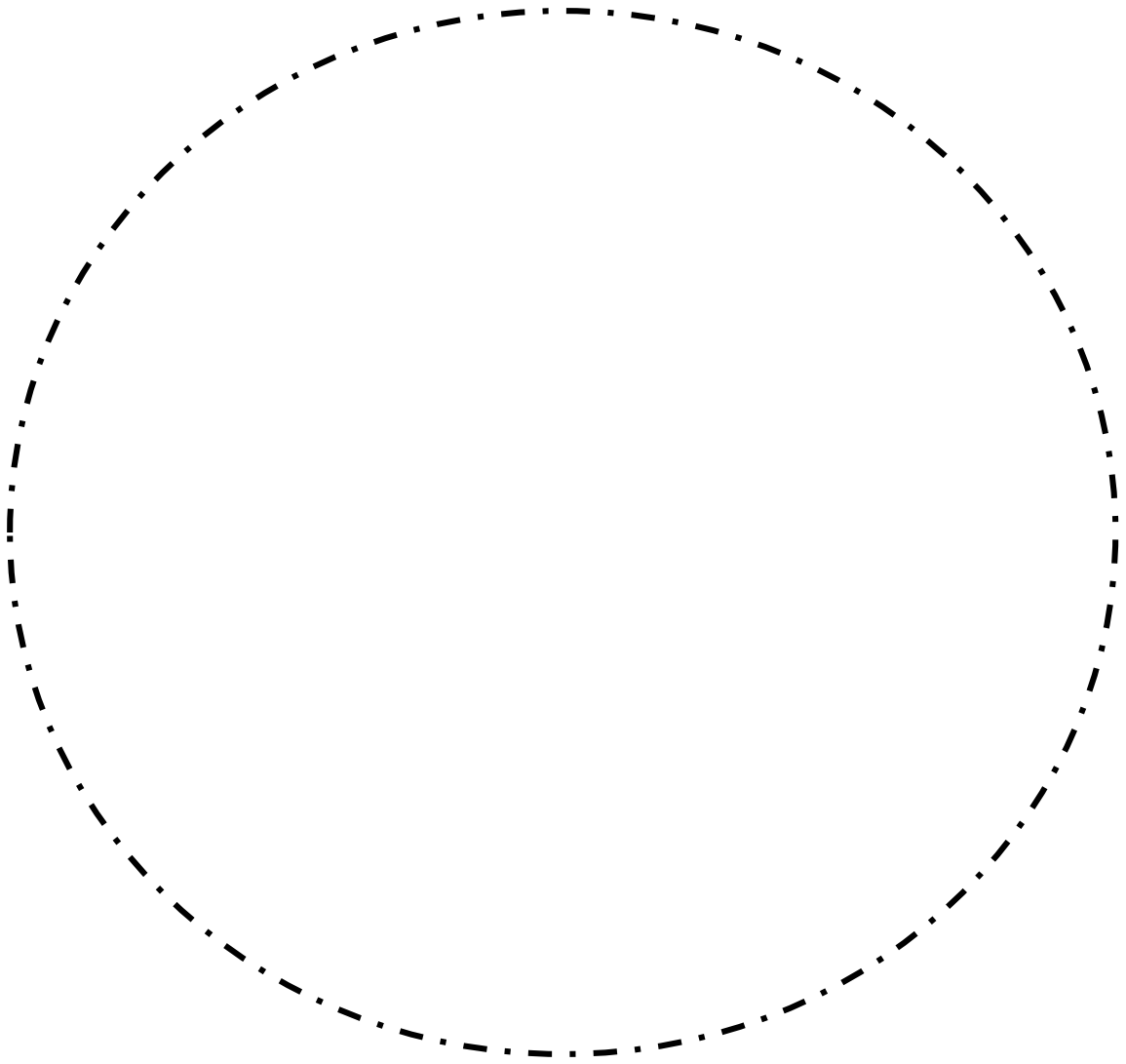
**Lipoma**



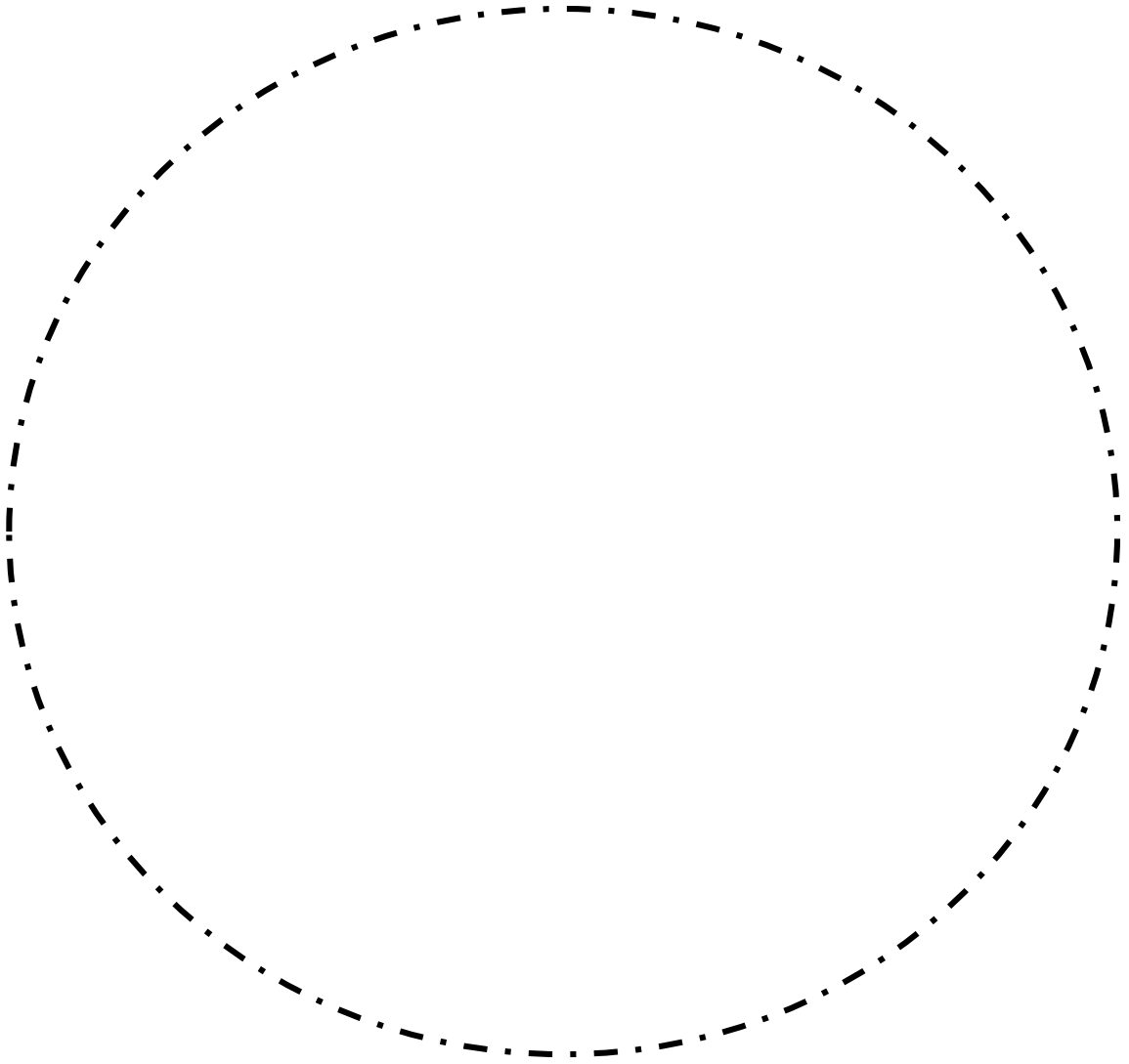
Hemangioma



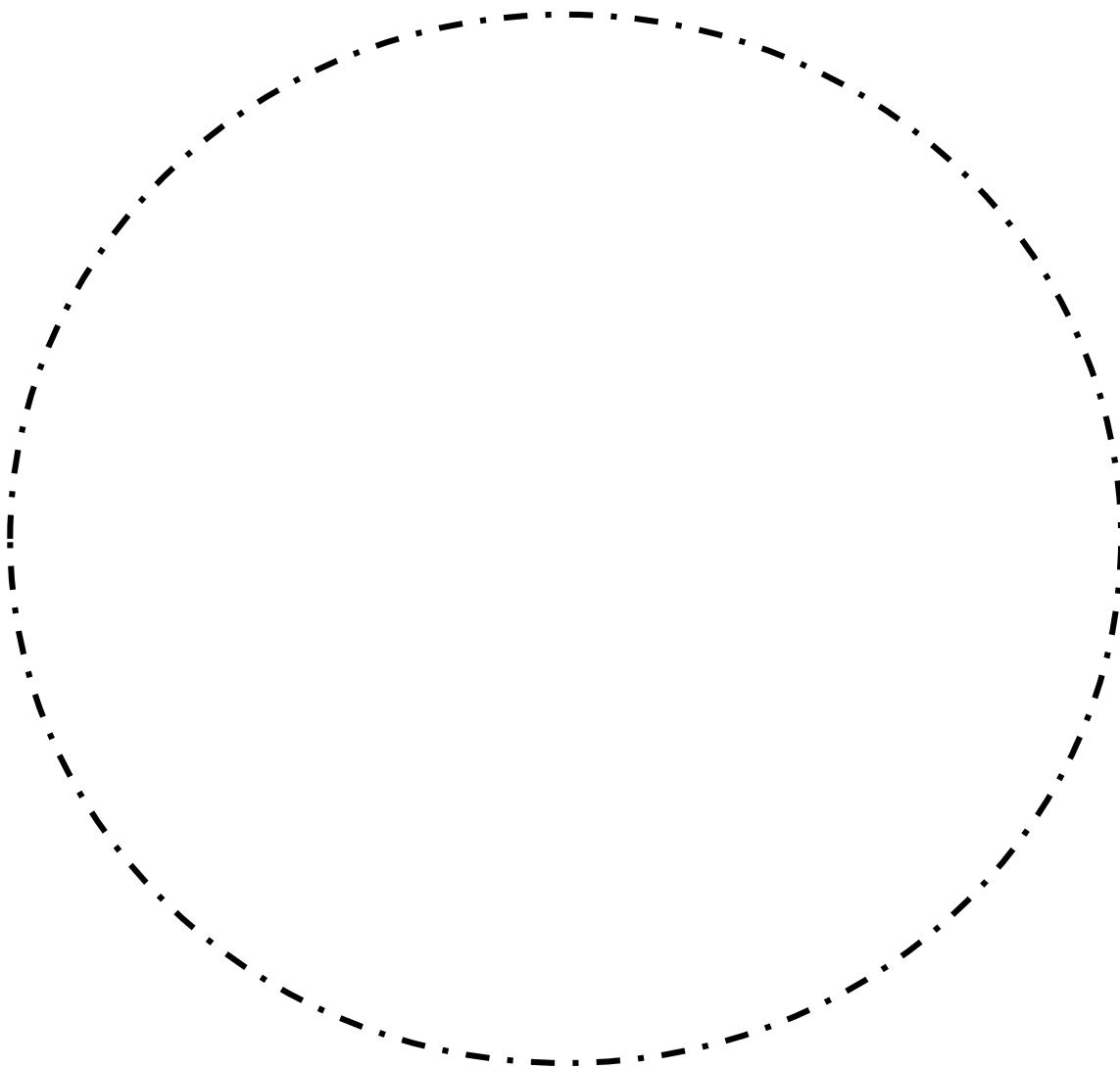
# Schwannoma



**Neurofibroma**

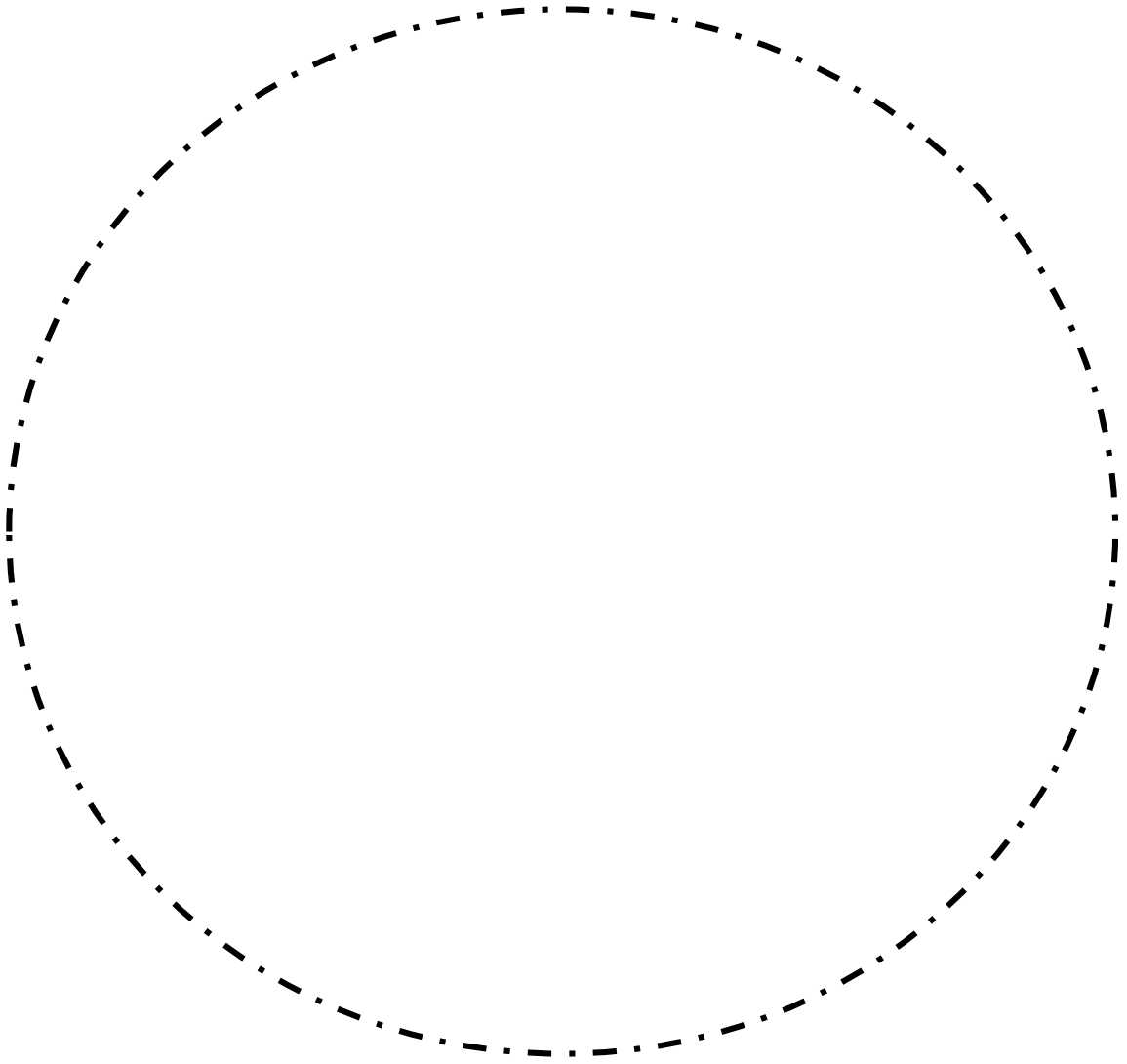


**Fibrous dysplasia**

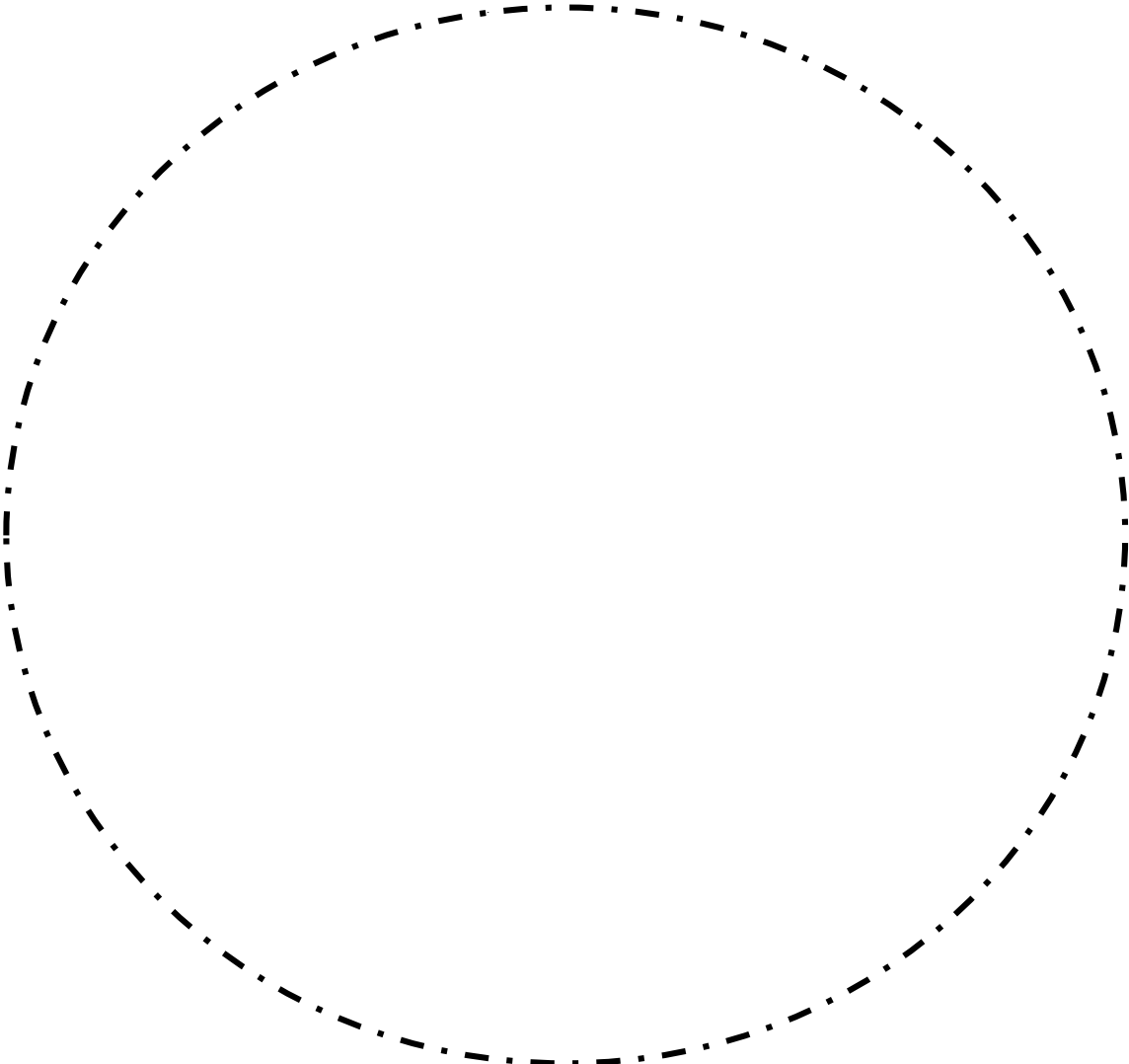




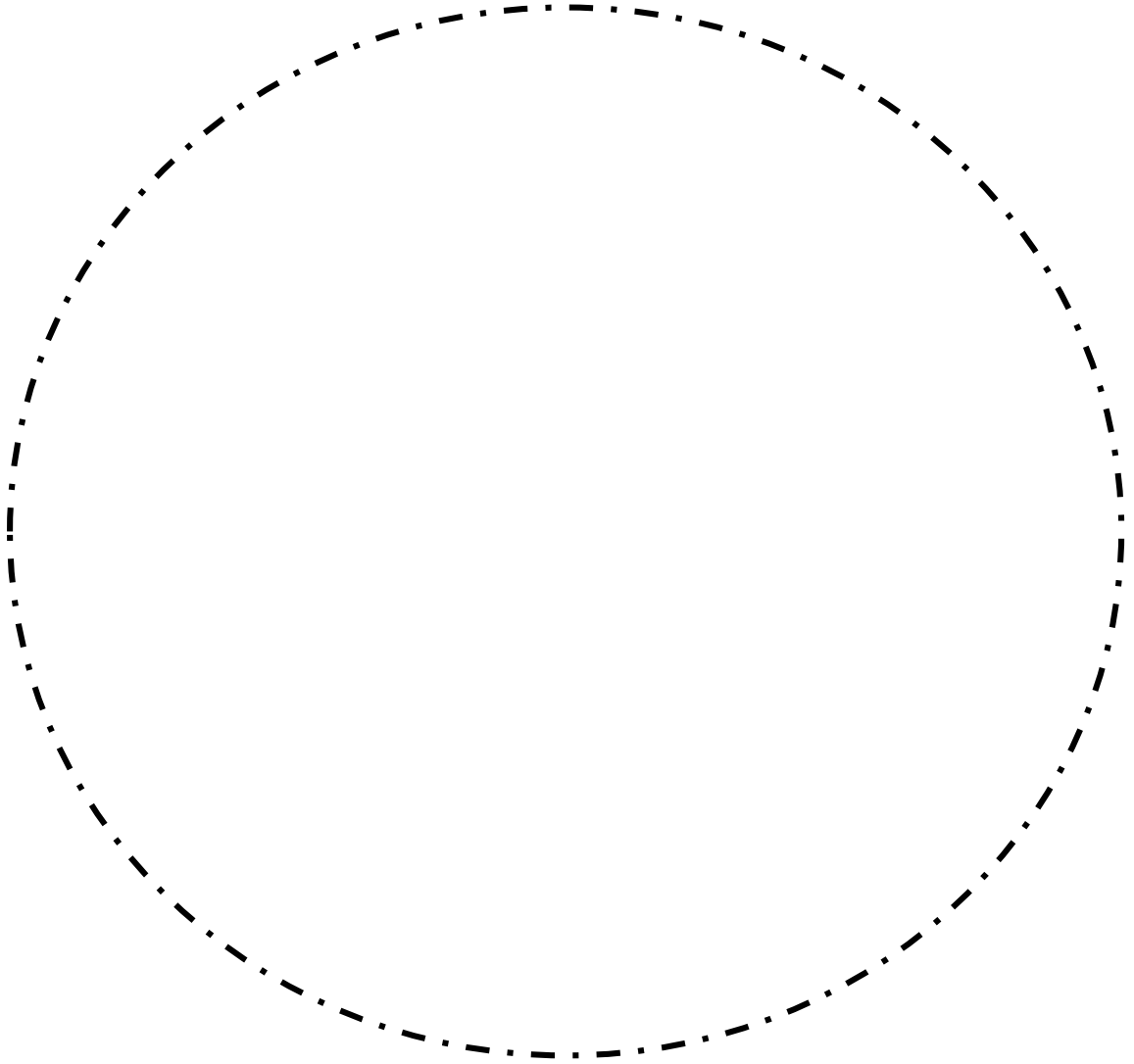
**Aneurysmal bone cyst**



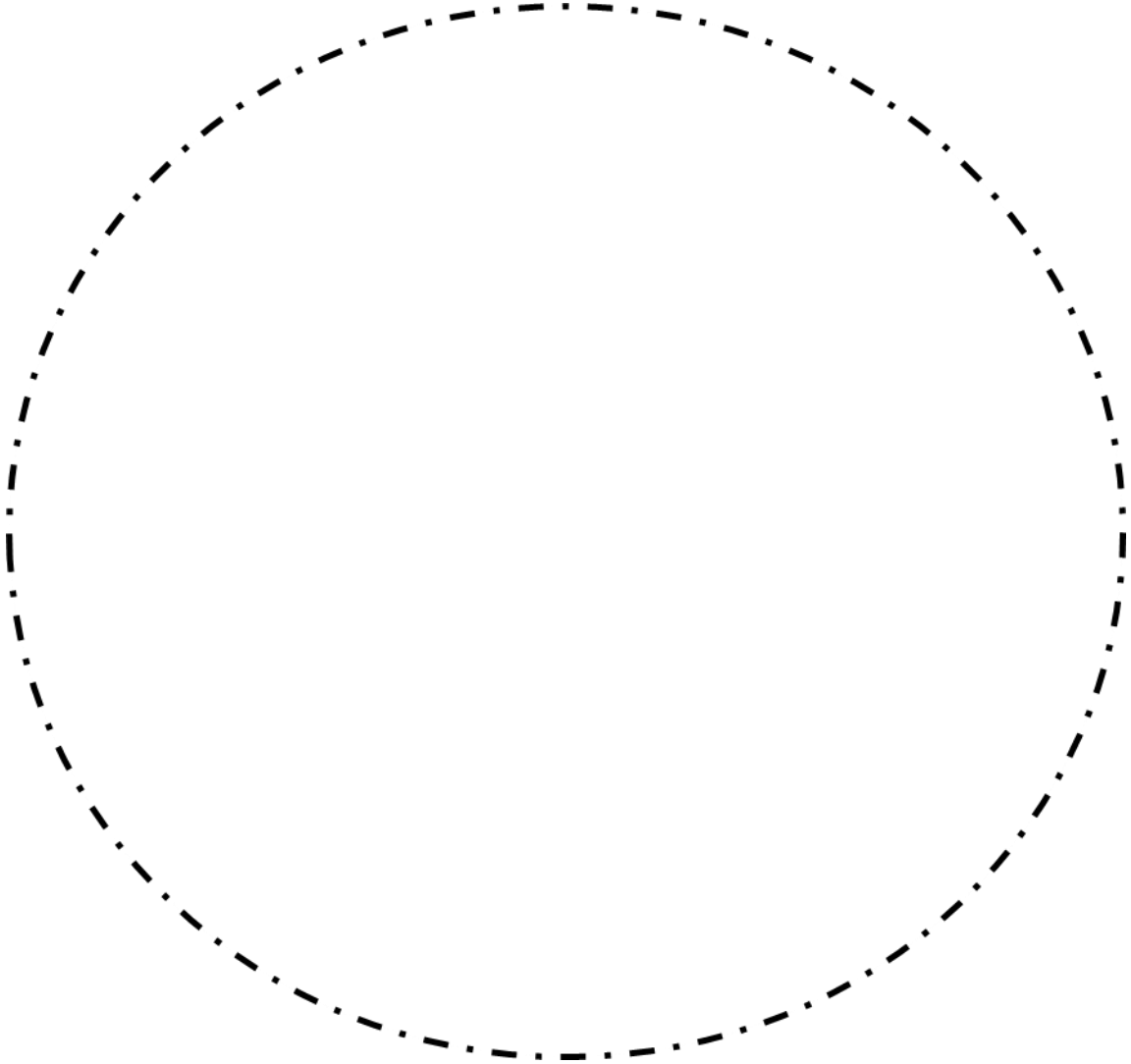
**Central ossifying fibroma**



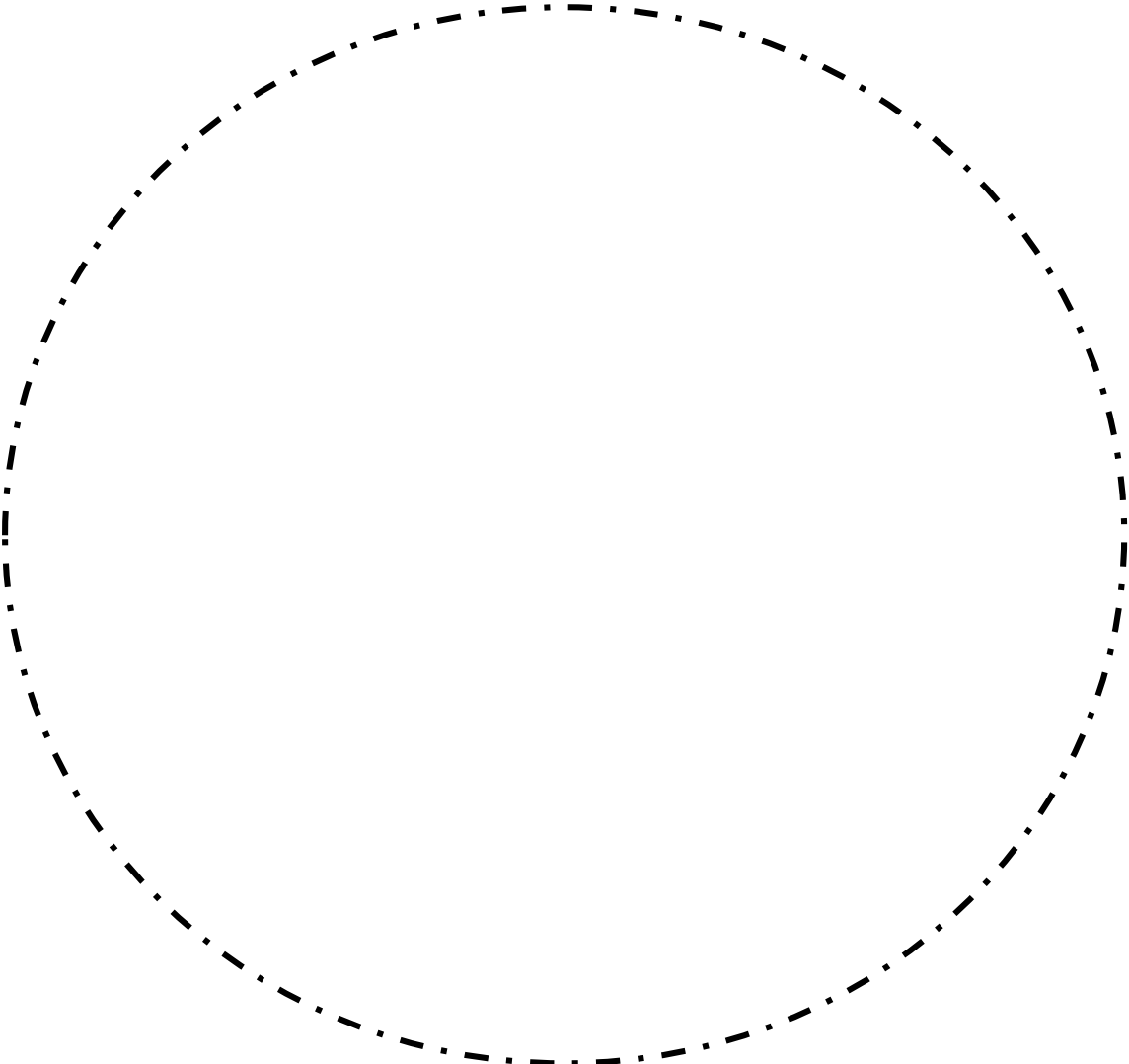
# Osteosarcoma



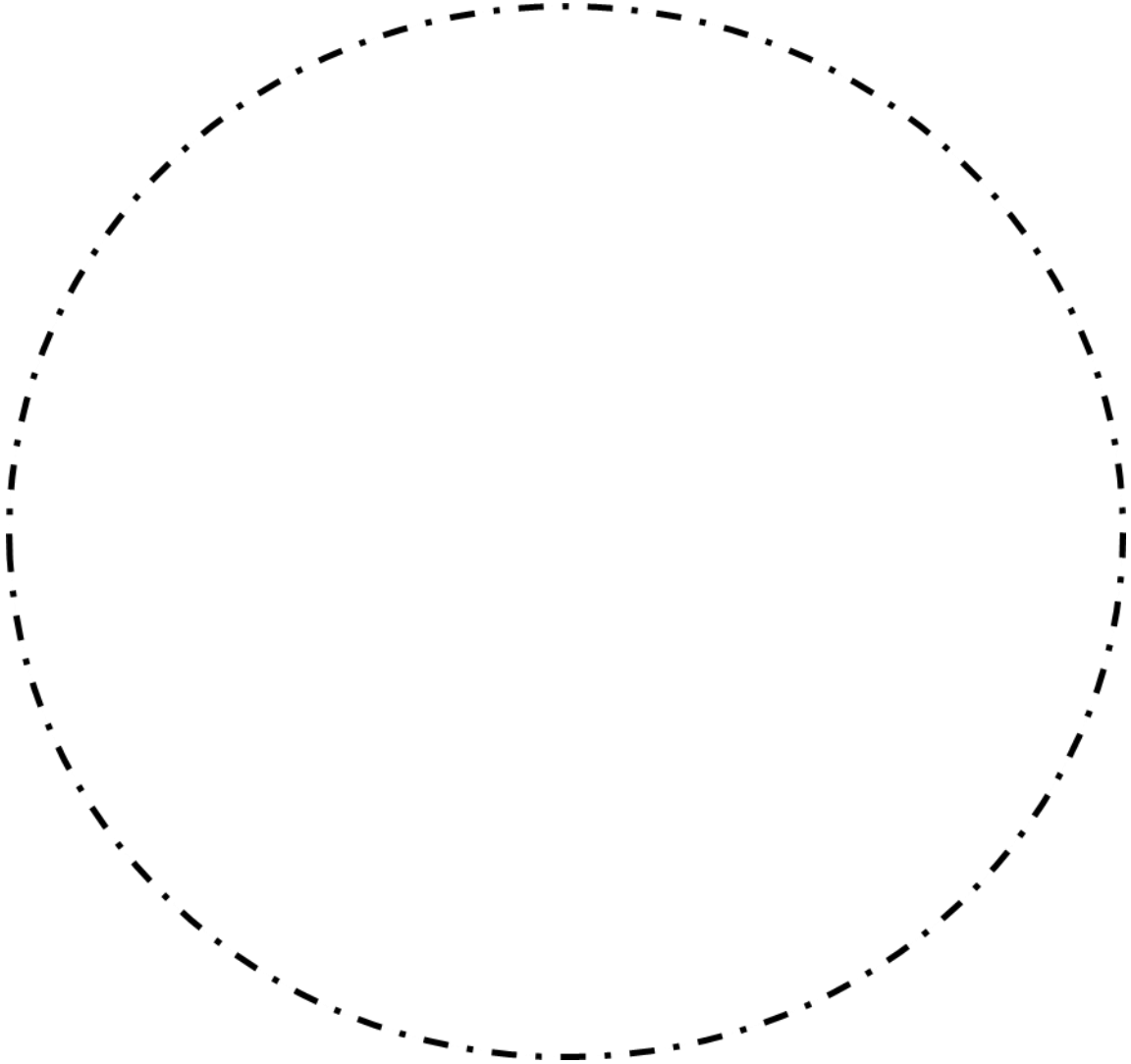
# Hodgkin's lymphoma



**Burkitt lymphoma**



# Plasmacytoma



**Langerhans cell histiocytosis (LCH)**

